

**Thèse pour le
DOCTORAT EN MEDECINE
Diplôme d'état**

Présentée et soutenue publiquement le 18 Octobre 2006 par
Anne RIAUX

Née le 31 janvier 1978 à Quimper

**ROBERT DEGOS (1904-1987),
SA VIE, SON ŒUVRE**

Membres du jury

| | |
|---|--------------------|
| Monsieur le Pr Sélim ARACTINGI | Président |
| Monsieur le Pr Jean REVUZ | Juge |
| Madame le Pr Marie-Cécile VACHER-LAVENU | Juge |
| Monsieur le Dr Antoine PETIT | Juge |
| Monsieur le Dr Daniel WALLACH | Directeur de thèse |

| | |
|---|---|
| <u>Cadre réservé à l'administration</u> | <u>Cadre réservé à l'administration</u> |
| | Paris le |
| | Vu et permis d'imprimer |

A Ludovic, avec tout mon amour

A Victor, et à ceux qui le suivront

A ma mère,

A mon père, qui m'a donné, peut-être malgré lui,
le goût de la médecine

A ma famille,

A mes amis

A Monsieur le Professeur Sélim Aractingi, passé maître dans l'art du compagnonnage.
Vous m'avez fait le grand honneur d'accepter la présidence de ce jury. Trouvez ici l'expression de mon admiration et de ma reconnaissance.

A Madame le Professeur Marie-Cécile Vacher-Lavenu.
Votre accueil chaleureux et vos compétences ont marquées ma mémoire. Votre présence dans ce jury m'honore, et j'espère que vous trouverez ici l'expression de ma gratitude.

A Monsieur le Professeur Jean Revuz.
Vous m'avez fait l'honneur d'accepter de juger mon travail. Soyez en sincèrement remercié.

Au Docteur Antoine Petit.
Vos compétences et votre enthousiasme ont été pour moi d'un appui inestimable. Je vous remercie d'avoir accepté d'être membre de mon jury et d'avoir contribué à ma formation dermatologique.

Au Docteur Daniel Wallach.
Vous m'avez fait l'honneur d'être à l'origine de ce travail. J'ai eu la chance d'apprécier votre expérience et votre rigueur en matière de recherche historique. J'espère être digne de la tâche que vous m'avez confiée.

Au Docteur Danièle Quist et au Docteur Raymond Hélénon qui m'ont si chaleureusement accueillie outre-mer.

A tous ceux qui ont contribué à ma formation médicale, et tout particulièrement :

Au Professeur Camille Francès

Au Docteur Nadia Belarbi

Au Professeur Max Hassan

Au Docteur Caroline Robert

Au Docteur Moez Beldi

Au Docteur Jean-Christophe Ortoli

Au Docteur Eric Wetterwald

Qu'ils trouvent ici l'expression de ma reconnaissance et de ma considération.

A Monsieur Jean Civatte dont les entretiens et les écrits ont considérablement nourri ce travail. Trouvez ici l'expression de ma gratitude et de ma considération.

A Madame Liliane Schnitzler qui m'a permis de mieux appréhender le contexte de la carrière de Robert Degos et la dimension hors du commun du personnage. Soyez en sincèrement remerciée.

Remerciements particuliers à tous ceux qui ont bien voulu me faire partager leur connaissance de la vie et de l'œuvre de Robert Degos, à commencer par ses fils, Laurent et Claude-François Degos, son petit-fils Martin Flamant, ses collaborateurs et élèves Stéphane Belaïch, François Daniel, Douceline Bonvalet et Jean-Paul Escande.



**ROBERT DEGOS
(1904-1987)**

| | |
|---|-----------|
| INTRODUCTION, METHODOLOGIE | 17 |
| LA VIE DE ROBERT DEGOS | 19 |
| L'homme privé | 19 |
| La famille | 19 |
| Les amis | 20 |
| Les loisirs | 20 |
| La personnalité | 20 |
| La pratique libérale | 21 |
| Les études | 21 |
| La thèse | 23 |
| La carrière professionnelle | 23 |
| Le service Degos | 24 |
| Les collaborateurs | 27 |
| La semaine-type | 33 |
| Degos et la Société Française de Dermatologie | 34 |
| Son rôle au sein de la SFD | 34 |
| Degos et le Bulletin de la SFD | 35 |
| Degos et les Annales de Dermatologie et de syphiligraphie | 35 |
| Degos et les Journées Dermatologiques de Paris | 36 |
| Degos et l'enseignement | 36 |
| Degos et le Syndicat national français des dermatologistes | 36 |
| Rapports avec la dermatologie étrangère | 36 |
| La retraite | 37 |
| Quelques réflexions personnelles sur la carrière de Robert Degos : la résistance au changement | 37 |
| 1946-1976 : Quid novi ? Nihil. | 37 |
| Degos et la recherche | 38 |
| Degos et l'approche psychologique en dermatologie | 38 |
| Degos et l'accueil des malades | 39 |
| Degos et le plein-temps | 39 |
| Degos et le traitement de la syphilis | 39 |
| L'ŒUVRE DE ROBERT DEGOS | 41 |
| Bibliographie exhaustive de ses publications | 41 |
| Les ouvrages | 72 |
| Le Traité | 73 |
| Les descriptions originales : les « maladies de Degos » | 75 |
| Les apports thérapeutiques | 81 |
| CONCLUSION : L'INFLUENCE DE ROBERT DEGOS | 83 |

| | |
|--|-----------|
| ANNEXES | 85 |
| Repères chronologiques | 85 |
| Sociétés savantes | 86 |
| Enseignement | 86 |
| Honneurs | 86 |
| Liste des responsables de la publication des Annales de dermatologie | 87 |
| Liste des présidents de la SFD de 1937 à 1978 | 87 |
| Liste des secrétaires généraux de la SFD de 1935 à 1976 | 88 |
| BIBLIOGRAPHIE | 89 |

Introduction, méthodologie

Robert Degos a dominé la dermatologie française et eu une audience internationale de 1946 à 1976. Il a perpétué et conduit à son apogée une pratique de la dermatologie basée sur la clinique, précise et rigoureuse. Robert Degos est aussi à l'origine de la description de nombreuses nouvelles entités et surtout l'auteur d'un remarquable Traité de dermatologie qui a servi de base d'enseignement à de nombreux étudiants et dermatologues pendant plusieurs décennies.

Afin d'essayer d'analyser les raisons de cette carrière exceptionnelle, j'ai décidé de lui consacrer ma thèse de médecine. M'appuyant sur les données de "La Dermatologie en France », ouvrage collectif dirigé par Daniel Wallach et Gérard Tilles en 2002, et de nombreux témoignages dont ceux de Jean Civatte, successeur de Robert Degos, j'ai examiné attentivement son oeuvre et son retentissement, dans les pays francophones et dans le monde.

Ma méthode de travail repose sur l'exploitation de multiples sources documentaires : des entretiens avec ses contemporains (collaborateurs, élèves, famille), les pistes qu'ils ont su me donner, la base de données Medline, Le moteur de recherche internet « Google » ainsi que des documents conservés à la Bibliothèque Henri Feulard, à la bibliothèque de l'Ecole de médecine dans la section Histoire de la médecine et aux Archives de l'Assistance Publique des Hôpitaux de Paris.

Parmi les documents conservés aux archives de l'Assistance Publique, il m'a été permis de consulter par dérogation le dossier de Robert Degos contenant ses différentes affectations d'internes et les appréciations qui s'y rapportent, les procès verbaux des conseils de surveillance ayant trait aux différents travaux réalisés dans le service, aux nouvelles dénominations des salles, aux nombres de lits affectés pour le service, ainsi que des plans de l'hôpital Saint Louis. A la bibliothèque Henri Feulard sont conservés sa leçon inaugurale de 1952, les différentes éditions du Traité de dermatologie avec leurs mises à jours annuelles, l'intégralité des numéros du Bulletin de la Société Française de Dermatologie et des Annales de Dermatologie. A la bibliothèque de l'Ecole de médecine, j'ai pu consulter l'Index Medicus cumulé, sa thèse sur *Les érythrodermies streptococciques, La Syphilis acquise et héréditaire* et *Photographies dermatologiques*.

Des entretiens avec ses contemporains, j'ai pu puiser une multitude de renseignements que j'ai intégrés à mon travail, en identifiants les par leurs initiales apposées entre parenthèses à la fin de la phrase. Plus rarement, je cite directement les auteurs, la note étant alors entre guillemets. Ces différents auteurs sont :

- **Jean Civatte**, élève, collaborateur et successeur de Robert Degos, entretien du 20/10/2005, initiales JC.
- **Laurent Degos**, fils de Robert Degos, chef du service d'hématologie de l'hôpital Saint-Louis et président de l'HAS, entretien du 24/10/2005, initiales LD.
- **Douceline Bonvalet**, élève et collaboratrice de Robert Degos, entretien du 20/11/2005, initiales DB.
- **Stéphane Belaich**, élève et collaborateur de Robert Degos, ancien chef du service de dermatologie de l'hôpital Bichat, entretien du 22/11/2005, initiales SB.
- **Gérard Tilles**, dermatologue et historien de la médecine, entretien du 23/11/2005, initiales GT.
- **Liliane Schnitzler**, élève et collaboratrice, de Robert Degos, ancien chef du service de dermatologie d'Angers, entretien du 13/12/2005, initiales LS.
- **Claude-François Degos**, fils de Robert Degos, chef du service de neurologie à l'hôpital St Joseph, entretien du 20/12/2005, initiales CFD.
- **François Daniel**, élève et collaborateur de Robert Degos, entretien du 12/01/2006, initiales FD.
- **Jean-Paul Escande**, élève de Robert Degos, ancien chef du service de dermatologie de l'hôpital Tarnier-Cochin., entretien du 01/02/2006, initiales JPE.
- **Martin Flamant**, petit-fils de Robert Degos, néphrologue à l'hôpital Tenon, entretien du 03/02/2006, initiales MF.

La vie de Robert Degos

L'homme privé

La famille

Robert Gaston Alfred Marie Degos est le descendant de 5 générations de médecins de campagne en ligne directe « attachés à leur sol natal, en Chalosse, aux confins du Béarn, du pays basque et des Landes ¹ ».

Un de ses lointains aïeux était médecin de l'armée de Bonaparte en Italie.

Son père Louis Degos (né à Saint Cricq en Chalosse en 1873, mort en 1928) était médecin de campagne à Mugron dans les Landes, comme son grand-père Alfred Degos (Né à Mugron le 5 juillet 1840, mort à Mugron le 23 février 1925). Ce grand-père était également le maire de la ville, il en a d'ailleurs fait construire les arènes, le marché, et l'hospice (LD).

Robert Degos naît le 8 novembre 1904 à Mugron, de l'union de Louis Degos et de Marguerite Tisset (née à Biarritz le 22 juin 1884, morte en 1931), mariés à Pouillon le 23 septembre 1901. Avec sa sœur aînée, Christiane, il passe sa petite enfance à Mugron.

La famille Degos quitte Mugron pour Paris en 1910 sur l'impulsion de Mme Degos qui veut parfaire l'éducation de ses enfants. Le père les rejoint quelques mois plus tard. Ils logent place Cambronne, dans un quartier ouvrier, et vivent chichement à cette époque. En effet, le Dr Louis Degos, ne se faisait pas souvent payer, comme il en avait l'habitude à Mugron, où les gens le rétribuaient plutôt en nature. La sœur de Robert Degos, Christiane, prend les choses en main à partir de 1919 pour que son père perde ses habitudes de médecin de campagne et se fasse payer enfin ses consultations. Ils vivent ensuite plus confortablement (CFD).

En 1914, au début de la guerre, la famille doit se replier sur Bordeaux, dans la famille. En 1918, ils reviennent à Paris, où Robert Degos intègre alors directement une classe de troisième au Lycée Buffon. Un de ses condisciples est Pierre Soulié qu'il retrouvera plus tard dans le service de cardiologie de Charles Laubry. Il s'y distingue à l'épreuve de thème grec (l'équivalent de notre Concours Général) (CFD).



Fig.1. Robert Degos en juillet 1920
Collection Claude-François Degos



Fig.2. Robert Degos en août 1921
Collection Claude-François Degos

Fort d'une longue tradition médicale familiale, c'est tout naturellement qu'il se tourne vers des études de médecine sitôt son bac empoché : il intègre la Faculté de médecine de Paris en

1922. Il effectue son service militaire l'année suivante, à l'âge de 23 ans et devient interne des Hôpitaux de Paris en 1926.

Son père meurt en 1928 des suites d'une scarlatine contractée au chevet d'un malade ¹, sa mère quelques années plus tard en 1931 des suites d'un cancer du sein (MF). Cette femme volontaire qui voulait les meilleures études pour ses enfants était une érudite qui passait beaucoup de temps à la Sorbonne à étudier les religions comparées. Son décès prématuré laissera un grand vide dans la vie de son fils qui nourrissait à son égard beaucoup d'admiration.

Robert Degos quitte alors le domicile parental et s'installe chez sa sœur rue Mozart quand celle-ci se marie en 1933. Il loue ensuite un appartement au moment de son mariage en 1936, au 20 rue de Penthièvre dans le 8^e arrondissement qui restera son domicile jusqu'à sa mort en 1987 (LD).

En 1936, Robert Degos soigne la mère de son ami Etienne Lortat-Jacob en tant qu'interne de cardiologie. Il fait rapidement la connaissance de sa fille Monique (née le 27 décembre 1916 à Vichy, décédée le 23 juillet 1998) qu'il épouse le 25 août 1936 à Lourdes. Celle-ci lui apportera l'aide et l'environnement nécessaire tout au long de sa longue carrière². De cette union naissent 4 enfants dont 3 fils appelés à de brillantes carrières médicales: Jean-Denis (né en 1937, professeur de neurologie, chef du service de neurologie de l'hôpital Henri Mondor à Créteil, décédé d'un accident de la voie publique en 2001), Claude-François (né en 1939, chef du service de neurologie de l'hôpital St Joseph à Paris), Laurent (né le 9 juillet 1945, Professeur, chef du service d'hématologie de l'hôpital St Louis à Paris, président de la Haute Autorité de Santé) et Bernadette (née en 1947 mariée à Yves Flamant, chirurgien à l'hôpital Louis Mourier à Colombes). Ses 3 belles-filles sont également médecins et l'une, Catherine Degos, épouse de Claude-François Degos, élève de Duperrat est devenue dermatologue. Cette dynastie médicale se continue parmi plusieurs de ses seize petits-enfants : un interne en neurologie, un interne en anesthésie, un pédiatre, un néphrologue, et un gastro-entérologue (MF).

Les amis

Chef de clinique dans le service d'Henri Gougerot en 1933, il se lie avec Etienne Lortat-Jacob, fils du dermatologue Léon Lortat-Jacob, qui deviendra un de ses plus fidèles collaborateurs, son beau-frère et un ami intime ². Mais son ami le plus proche, son confident est aussi l'un de ses collaborateurs les plus proches : Joseph Delort.

Très tôt dans sa carrière, il se lie également avec Florent Coste, éminent rhumatologue qui soutiendra sa candidature à l'Académie de Médecine en 1962 par ces mots : « Grand travailleur, plein de dynamisme, jouissant de la sympathie générale, notre collègue s'est acquis une renommée mondiale par ses nombreux travaux »³.

Parmi ses amis il compte aussi Jean-Louis Lortat-Jacob, frère du précédent, Walter Stewart (1907-1995) dermatologue à Rouen, mais aussi les Drs Cachera, Uhry, Turiaf, Fauvert, Bricaire, Castaigne, Grenet, Kuss, Gourgon ².

Les loisirs

La famille Degos passe la plupart des vacances annuelles dans propriété de la famille Lortat-Jacob à Saulchery dans l'Aisne. Le peu de temps libre dont il dispose, Robert Degos le consacre surtout à l'élaboration des mises à jour annuelles de son Traité. Toutefois, de manière rituelle pendant de nombreuses années à l'occasion des vacances de Pâques, il emmène sa famille en voyage et ils sillonnent ensemble en voiture les routes de France et des pays frontaliers (CFD). Robert Degos n'a guère de hobby en dehors du travail. Il ne va jamais au cinéma ni au théâtre, fréquente peu les musées et les expositions. Au moment de sa retraite, il partagera son temps entre la lecture de revues d'histoire, ses petits enfants et son épouse qu'il escortera dans ses nombreuses activités caritatives.

La personnalité

Robert Degos est souvent décrit comme un homme du midi, expansif et cordial. « Sous des dehors un peu bourrus se cachait pour ceux qui le connaissaient bien une grande générosité et une profonde affection envers ceux qu'il avait choisi pour faire partie de son cercle intime » (JC), personnes auxquelles il s'attachait surtout de part des valeurs intellectuelles et une

certaine estime professionnelle. Il montrera notamment toute son affection et un indéfectible soutien à René Touraine au cours de sa maladie et en particulier lors de son intervention pour remplacement valvulaire à la Mayo Clinic en 1966 (JPE, JC). Robert Degos était particulièrement « tenace, un véritable roc, Quand il voulait quelque chose, il l'obtenait. » (CFD). « Il avait les pieds sur terre, c'était un homme d'une simplicité presque paysanne » (LS).

Il détestait les mondanités, recevait peu chez lui en dehors de ses amis intimes qui partageaient très souvent le dîner de la famille Degos (LD). Robert Degos était un bon vivant, aimant le bon vin et la bonne chère, surtout celle de son Sud-Ouest natal, confit d'oie et foie gras de canard (JC). Physiquement, il était robuste, trapu, mesurait 1m70 pour 80 kg, brun, portait le collier de barbe en dépit de la mode. Au travail, il portait toujours le nœud papillon sauf quand sa femme n'avait pas le temps de le lui nouer (LD). C'était un gros fumeur, et l'après-midi, à son cabinet, il voyait ses patients privés à travers un opaque rideau de fumée (JC).

En famille, il était assez sévère avec ses enfants, leur demandant une grande rigueur dans les études en particulier. Catholique pratiquant, il se rendait à la messe tous les dimanche en famille. Son épouse participait beaucoup aux bonnes œuvres (LD).

Avec ses patients, il était assez autoritaire, les prenait parfois de haut (DB).

Avec ses collaborateurs et élèves, il « régnait » (DB) mais il admettait parfaitement, et sollicitait même les suggestions s'orientant dans un sens opposé au sien. Il écoutait aussi attentivement les explications données par les hommes de laboratoire (JC).

Contrairement à beaucoup de patrons de l'époque, il se montrait indifférent à la misogynie ambiante, seule lui paraissait importante la valeur du travail (DB).

Il montrait un véritable acharnement au travail, allant jusqu'à sacrifier ses quelques moments de loisir pour travailler sur son Traité. Il recherchait la plus grande précision dans ses écrits, récrivait inlassablement les mises à jour du « Livre » pour qu'elles soient parfaites (JC).

La pratique libérale

Il avait installé un cabinet de consultation privé dans son appartement du 20 de la rue de Penthièvre et y recevait une dizaine de patients l'après-midi, après sa matinée à l'hôpital. Ses consultations empiétaient souvent sur le début de soirée et ses patients l'appelaient jusqu'à tard le soir. René Touraine a eu l'occasion de remplacer Robert Degos à son cabinet privé : il y voyait de la dermatologie tout-venant (acné, chute de cheveux...) mais aussi quelques dermatoses exceptionnelles (FD).

En 1958, la réforme Debré réunit les activités de soin, d'enseignement et de recherche au sein des CHU ⁴ en instaurant le plein-temps pour les praticiens hospitaliers. Robert Degos comme beaucoup d'autres refuse de passer à plein-temps, estimant que « les beaux malades sont ceux que l'on voit chez soi » (JC).

Parmi les personnalités qu'il a reçues, on peut citer Anthony Quinn alors sur le tournage de la Strada de Fellini en 1954 et Brigitte Bardot qu'il n'aurait pas reconnue, faute de se passionner pour le cinéma de l'époque (MF).

Après sa retraite hospitalière, il a tenu sa clientèle jusqu'en 1980 (MF).

Un matin de la semaine il avait sa consultation à la gare de l'Est pendant environ 1h (JC), ce qui lui assurait la gratuité des transports ferroviaires pour lui et sa famille.

Les études

Après son baccalauréat, Robert Degos s'inscrit à la faculté de médecine de Paris en 1922. Il effectue ses premiers stages chez Fernand Widal (1862-1929) à Cochin en 1922, chez Antonin Gosset (service de chirurgie viscérale à l'hôpital de la Pitié-Salpêtrière) et chez Georges Brouardel en 1923.

Robert Degos est nommé externe au concours de 1923 (classement 69^e) ⁵ :

- du 01/03/1924 au 28/02/1925, il est affecté dans le service du Dr Auvray en chirurgie à l'hôpital Laennec. Il a gardé de cette année une aversion insurmontable pour le masque d'Ombrédanne (masque d'anesthésie à l'éther, 1908)¹. Appréciation : Bien

- du 01/03/1925 au 28/02/1926 il retourne chez le Pr Widal à Cochin. Il admire les brillantes leçons cliniques de son patron. Appréciation : Bien
- en 1926-1927 il est interne provisoire (44è) dans le service du Pr Chiray à l'hôpital des Petits-Ménages à Issy-les-Moulineaux^a.

Robert Degos est nommé Interne des Hôpitaux de Paris à l'issue de son deuxième concours, en 1927 (18è sur 85) dans la même promotion que Etienne Lortat-Jacob, Félix-Pierre Merklen, René Cachera, Roger Couvelaire.

1927-1928 : il effectue son service militaire. Il participe à la guerre du Rif au Maroc. Très peu motivé pour le fait militaire, il quitte son campement, donne son pistolet et prend son cheval pour aller se promener. Sur ses états de service a été inscrit « incompréhension militaire totale », mais il s'est arrangé pour que son escapade passe pour une « reconnaissance sanitaire » (CFD).

1928-1929 : au retour de son service militaire ainsi abrégé, il intègre le service du Pr Widal à Cochin du 01/11/1928 au 04/01/1929 (interne bénévole car pendant la 2è année de son service militaire). Il y apprend l'importance de l'enseignement au lit du malade et la valeur de la symptomatologie. Widal meurt pendant cette 1è année d'internat en 1929¹.

1929-1930 : Robert Degos est interne chez Albert Touraine, à l'hôpital Broca du 05/01/1929 au 04/01/1930. Il est le 1er interne d'Albert Touraine qui lui fait découvrir la dermatologie. Cette année lui permet d'apprécier l'esprit encyclopédique de celui dont les connaissances et les découvertes ont tant enrichi la dermatologie et plus particulièrement la génodermatologie¹. Appréciation : « Interne de 1^{er} ordre. Très dévoué, consciencieux, travailleur. Ne mérite que des éloges ».

1930-1931 : il devient interne du Pr Loeper (Professeur de thérapeutique médicale), à l'hôpital de la Pitié-Salpêtrière du 05/01/1930 au 04/01/1931. Il y retrouve la grande tradition médicale française de la maison Achard⁶ et complète sa formation de clinicien. Appréciation : « Très bien »

1931-1932 : Robert Degos est interne chez Gaston Milian (1871-1945) à l'hôpital Saint Louis du 05/01/1931 au 04/01/1932.



Fig.3. Gaston Milian

Celui-ci, grand syphillographe, lui dédicace la photographie annuelle du service « au meilleur des internes, certitude de grand avenir ». Il décide alors de se consacrer à la dermatologie et s'initie aux techniques de laboratoire. Malgré les nombreuses et parfois véhémentes attaques dont Milian a été l'objet (peut-être fondées car dans son ouvrage *La syphilis occulte* en 1946, la syphilimanie de l'auteur prend des allures inquiétantes⁷), Robert Degos a toujours eu le souci de défendre la bonne foi, la loyauté et la franchise de son maître, rappelant combien il devait à l'enseignement de celui-ci. Il admirait en lui le grand dermatologiste qui posait un diagnostic sur le seul examen objectif d'une lésion, n'acceptant qu'ensuite l'aide de l'interrogatoire et du laboratoire². Appréciation : « Extrêmement bien. Sujet hors ligne ».

1932-1933 : Robert Degos manque de se convertir à la cardiologie dans le service du Dr Charles Laubry à l'hôpital Broussais (du 05/01/1932 au 06/04/1933). Dans ce service règne un enthousiasme juvénile qui le séduit². Il se lie avec Lenègre qui, à l'inverse se destinait un moment à la dermatologie avant de bifurquer vers la cardiologie. Il y retrouve également

a Cet hôpital deviendra l'hôpital Corentin Celton en 1945

Soulié qu'il avait eu comme condisciple au lycée Buffon. Appréciation : « Interne de 1^{er} ordre ».

Mais la place de Chef de Clinique obtenue en 1933, sur la recommandation de Milian^a chez Gougerot (1881-1955) dont il n'avait jamais été l'interne, le confirma dans la voie qu'il avait choisie et fit de lui le dermatologue que l'on sait, et pendant 18 années, le collaborateur le plus proche puis le successeur et continuateur de ce prestigieux chef d'Ecole pour lequel il avait infiniment de respect et dont il se considérait à juste titre comme le fils spirituel².



Fig.4. Henri Gougerot dans son bureau de l'hôpital Saint-Louis



Fig.5. Henri Gougerot

La thèse

Robert Degos passe sa thèse en 1933 à la Faculté de médecine de Paris, intitulée « Les érythrodermies primitives streptococciques de l'adulte »⁸. Cette thèse de 184 pages, préparée dans le service du Dr Milian est présidée par le Pr Loeper, professeur de thérapeutique à la Pitié-Salpêtrière. Il la dédie « A la mémoire de mon maître vénéré, Monsieur le Pr Vidal »

En 1917, Henri Gougerot décrit le premier les « épidermites microbiennes érythémato-squameuses généralisées simulant une dermite exfoliatrice ». Plus tard, Gaston Milian, en cherchant à éclaircir le cadre confus des érythrodermies primitives qu'elles soient du type Pytiriasis rubra (Devergie, Hebra), dermatite exfoliatrice généralisée (Bazin, Erasmus-Wilson, Vidal, Brocq) ou érythrodermie vésiculo-oedémateuse, conçoit l'existence d'un type clinique nettement individualisé, l'érythrodermie streptococcique. Robert Degos travaille alors avec lui à regrouper les caractères communs cliniques et évolutifs relevant de l'étiologie streptococcique. Il décrit dans sa thèse deux grands types d'érythrodermies streptococciques qui se distinguent sur le plan clinique, mais aussi évolutif, pronostique et thérapeutique : la forme érythémato-squameuse sèche déjà décrite par Gougerot et la forme oedémateuse.

Pour ce travail remarquable, il reçoit le prix de thèse de la Faculté, le Prix Montyon et le prix J. Brault en 1934 et est nommé Lauréat de l'Académie de Médecine.

La carrière professionnelle

En 1933, sur recommandation de Milian, Robert Degos devient chef de clinique chez Gougerot dont il n'avait pas été l'interne¹. Cette opportunité le confirme dans sa voie de dermatologue. Il deviendra en quelque sorte le fils spirituel d'Henri Gougerot et travaillera durant 18 années avec lui⁹. Il lui dédiera sa leçon inaugurale.

Robert Degos commence alors à se faire connaître à la Société Française de Dermatologie. Clément Simon^b qui aimait beaucoup écouter les débutants et faire des pronostics sur leur avenir, dira plus tard de Robert Degos : « Son intelligence, sa confiance en soi, sa hardiesse brillaient déjà dans ses yeux très bruns, presque africains. Il était déjà maître de sa parole et de ses idées¹⁰. »

a Gaston Milian n'étant pas professeur, il ne pouvait avoir de chef de clinique

b Clément Simon (1878-1952), dermatologue exerçant dans les hôpitaux Saint-Louis, Saint-Lazare et Saint-Michel, rédacteur en chef des *Annales de dermatologie et de syphiligraphie* de 1928 à 1943 et président de la Société Française de dermatologie en 1945.

Robert Degos est nommé médecin des hôpitaux le 10 mai 1936^a. Il devient d'abord Chef de la consultation de médecine de l'hôpital Lariboisière puis lorsque la guerre éclate en septembre 1939, il est mobilisé dans l'ambulance de Saint Dié, nommé médecin spécialiste principal de dermato-vénérologie de la 5^e armée.



Fig.9. Robert Degos en 1939
Collection Claude-François Degos

Il est fait prisonnier en avril 1940 à St Dié et libéré sur parole par les allemands quelques mois plus tard. A son retour de captivité, il revient à Saint Louis et dirige à partir de 1940 le service qu'Arnault Tzanck, contraint à l'exil et réfugié au Chili, avait été obligé de quitter (salle Henri IV)¹¹. Ce service avait été dirigé par son beau-père Léon Lortat-Jacob quelques années plus tôt.

Le service Degos

Après un court séjour à l'hôpital Broca en 1945, Robert Degos revient définitivement à St Louis en 1946, date à laquelle il est nommé Professeur agrégé de dermato-syphiligraphie, la chaire étant dirigée par Henri Gougerot. Il devient chef de service à la suite d'Albert Touraine et s'installe provisoirement au pavillon Alibert¹². Il s'entoure des collaborateurs d'Albert Touraine et nomme comme assistants ses amis Joseph Delort et Etienne Lortat-Jacob, ainsi que Georges Garnier et Olivier Delzant. Etienne Lortat-Jacob prend en charge la salle d'hommes, Joseph Delort une des salles de femmes à l'étage et Georges Garnier l'autre. Olivier Delzant, son premier interne, est chargé du dispensaire anti-vénérien.

Robert Degos devient Professeur titulaire de la Chaire des maladies cutanées et syphilitiques de la faculté de Paris le 1^{er} janvier 1952 à la suite de son maître Henri Gougerot (il en est le 5^e titulaire après Fournier, Gaucher, Jeanselme et Gougerot). Il atteint alors le sommet de la hiérarchie où il restera pendant 24 ans. Il prononce sa Leçon inaugurale le 13 décembre 1951 au grand amphithéâtre de la faculté de Médecine de Paris. Il y rend hommage aux trois maîtres qui l'ont marqué au cours de son parcours hospitalier : Albert Touraine, Gaston Milian et Henri Gougerot.

a Concours de médecin des hôpitaux. À l'époque, il s'agissait d'une épreuve très difficile, le sommet du cursus, car l'administration de l'Assistance publique se méfiait de la tendance des grands patrons à nommer à ces postes les membres de leurs familles. Le concours commençait donc par deux épreuves théoriques et deux épreuves cliniques, anonymes. Lors des épreuves cliniques, le jury examinait un malade avec attention, rédigeait dix lignes et disparaissait. Ensuite le candidat examinait à son tour le malade et disposait d'une heure pour décrire le cas. On imagine l'énorme risque d'une erreur de diagnostic, d'autant que le jury pouvait s'être trompé!

Ces quelques extraits d'une véritable profession de foi willaniste^a permettent d'illustrer sa doctrine:

« La dermatologie apparaît trop souvent (...) comme le passe-temps de collectionneurs tranquilles, qui pour décourager la curiosité des profanes, emploient un langage incompris des autres. Ces dilettantes passionnés paraissent indifférents au remue-ménage qui les entoure, et semblent ranger des pièces rares dans une boîte à malices, dont ils garderaient jalousement le secret. Ils s'extasient sur des couleurs, palpent amoureusement papules et nodules, parlent de fleurs (herpès iris) et de perles (épithéliomateuses). On les qualifie de botanistes, de collectionneurs de papillons. Cette caricature du dermatologiste résulte du soin qu'il apporte à préciser les caractères d'une lésion qui, s'offrant à la vue et au toucher, permet d'en étudier tous les signes objectifs. L'observation directe est l'acte essentiel de notre discipline. Pour celui qui sait regarder et palper, une dermatose doit se reconnaître à sa forme, à sa couleur, à sa consistance, à la présence et à l'aspect d'une squame, bien plus qu'au caractère évolutif de l'affection ou aux signes fonctionnels. Quand vous saurez que l'infiltrat syphilitique est dur, et que l'infiltrat tuberculeux est mou, vous distinguerez le tubercule syphilitique du lupus avec plus de précision que ne le fait souvent le laboratoire. Cette analyse de tous les détails morphologiques loin d'être l'acte un peu stérile d'un collectionneur, est l'acte le plus pur et le plus fructueux d'un sens clinique, qui ne demande qu'à la vue et au toucher d'établir un diagnostic. Certains voudraient abandonner cette « dermatologie descriptive ». Ils n'y voient que l'illustration d'une époque éclatante, mais révolue, qui a fait acquérir à l'école française ses titres de noblesse. Nous ne pensons pas que cette dermatologie, magistralement exercée par Brocq, doive disparaître. Nous restons fidèles à une discipline dermatologique rigoureuse qui appuie tout diagnostic sur la base sûre et inattaquable que constitue la détermination de la lésion élémentaire. L'âge de la nosologie pure est certes dépassé, mais, même actuellement, nous restons convaincus que pour faire de la dermatologie vraie, il faut tout d'abord placer telle ou telle dermatose dans un groupe précis. Agir autrement serait bâtir sur du sable un édifice séduisant par ses formes nouvelles, mais dont la structure ne serait faite que d'idées pathogéniques habilement construites. C'est peut-être mon origine de terrien, qui me commande de rester sur un sol ferme de réalités concrètes et tangibles, et qui dicte ma méfiance pour des hypothèses élégantes, mais combien mouvantes et factices. (...) L'examen histologique est devenu, dans notre spécialité un acte presque clinique. Les biopsies cutanées sont si faciles à faire, que nous regardons presque toutes les lésions avec notre œil et avec notre microscope. (...) Des techniques nouvelles semblent indispensables (...). Déjà la pratique de coupes à congélation (...) nous a fait déceler différentes substances chimiques. Un champ de recherche est ouvert par l'immuno-histochimie. Nous devons l'explorer, et c'est là un sujet d'études passionnantes et prometteuses. ¹ »

Lorsque Robert Degos prend ses fonctions à l'hôpital Saint Louis en 1946, le service de dermatologie situé au premier étage de l'angle nord du quadrilatère central comprend 2 salles d'hospitalisation, la salle Alibert (26 lits de femme) et la salle Devergie (37 lits d'homme), une policlinique et un dispensaire anti-vénérien. La policlinique occupe le carré d'angle entre les salles Alibert et Devergie et comprend une salle d'intervention, une salle de pansement et le bureau du chef de service. Le tout forme un ensemble vétuste et mal aménagé¹³.

a Du nom de Robert Willan, médecin londonien du XVIII^e siècle, le willanisme est une doctrine qui utilise les lésions élémentaires comme base de classification des maladies de peau (classification que certains peuvent qualifier de rigide et réductrice).

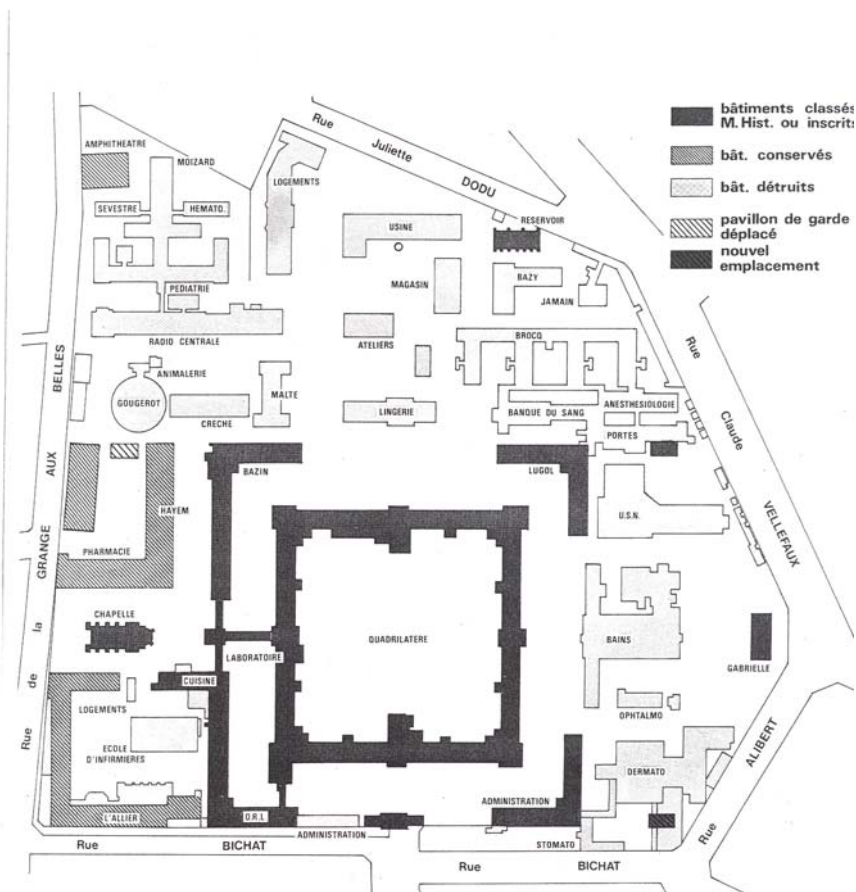


Fig.6. Plan de l'hôpital vers 1960. Collection AP-HP.

En 1952 le service Degos quitte ces locaux et s'installe dans le pavillon Bazin (salle Fournier au rez-de-chaussée avec 22 lits d'homme, salles Hardy et Vidal au 1^{er} étage avec 47 lits de femme et Lorry au rez-de-chaussée dans le quadrilatère historique) soit 138 lits au total¹⁴. Les consultations ont lieu dans les pavillons Gougerot, Jeanselme (Bazin) et des maladies du cuir chevelu. Les laboratoires d'anatomie pathologique, de cytologie, de chimie, de sérologie et de mycologie sont situés dans le pavillon Gougerot. L'enseignement est dispensé dans les amphithéâtre Brocq (Pavillon Gougerot), Fournier (quadrilatère) et Vulpian (faculté de médecine)¹².



Fig.7. Pavillon Gougerot. Collection AP-HP.

Robert Degos prend ses quartiers dans le pavillon Gougerot. La porte de son bureau était constamment ouverte : ses collaborateurs entraient comme dans un moulin pour lui exposer un cas ou emprunter un livre dans sa bibliothèque. Il pouvait examiner des patients dans la petite salle d'examen attenante à son bureau (JC).

Quand Robert Degos prend ses fonctions de chef de service en 1946, l'hôpital Saint Louis est encore le temple de la Dermatologie en France. Rappelons que cet hôpital s'était spécialisé en dermatologie en 1801 avec la nomination d'Alibert, puis Gibert, Devergie, Bielt et Lugol. Leur succédèrent d'autres éminents dermatologues comme Cazenave, Bazin, Hardy, puis Vidal, Besnier et Fournier¹⁵. A partir de ce moment, la réputation de l'hôpital Saint-Louis devint européenne, puis mondiale.

Toutefois, cette réputation, la dermatologie doit la partager à partir du milieu du XX^e siècle avec une autre spécialité médicale : l'hématologie.

Déjà, dans les années 1930, Saint-Louis n'était plus seulement un hôpital spécialisé dans le traitement des maladies de la peau. Certes, on y dénombrait six services de maladies cutanées et syphilitiques¹⁵, une salle de dermatologie infantile, un pavillon réservé aux lépreux et une école des enfants teigneux, mais également trois services de chirurgie et un service de chirurgie d'enfants. S'ouvrent en 1953 un service d'ORL-stomatologie, une maternité, un service de médecine générale et pédiatrie, puis un service de chirurgie plastique en 1954 et d'urologie en 1955¹².

Il est intéressant de faire le parallèle entre la dermatologie et l'hématologie à l'hôpital Saint-Louis. En effet, d'un côté, se trouve la dermatologie, discipline historique et pendant longtemps dominante de cet hôpital et l'hématologie, jeune discipline née de la cardiologie, qui au fur et à mesure de la disparition des services de dermatologie^a prend une place prépondérante. Jean Bernard (qui vient d'obtenir la première rémission complète de leucémie aiguë de l'enfant) crée le service d'hématologie en 1957 à partir de la pédiatrie. Le centre de recherches sur les leucémies et les maladies du sang dénommé centre Hayem voit le jour en 1960, l'hôpital de jour fonctionne à partir de 1965. Il est intéressant de noter qu'il existait à Saint-Louis deux visions totalement différentes de la médecine séparées par seulement dix mètres : le Pavillon Gougerot et le Centre Hayem^b (JPE).

Alors que l'on comptait 483 lits dans 5 services de dermatologie^c en 1952, il n'en reste plus que 246 en 1976 dans 3 services, alors qu'en hématologie, le nombre de lit reste assez stable (129 en 1957, 137 en 1998)¹⁶. Cette diminution du nombre de lits est bien sûr à mettre en rapport avec la diminution importante du nombre de jours d'hospitalisation nécessaire en dermatologie du fait des progrès thérapeutiques (26 jours de 1930 à 1970 contre moins de 20 jours à la fin des années 1970¹⁷), mais aussi avec la création de services de Dermatologie en Ile-de-France à partir de la maison-mère et avec une politique de développement concernant notamment la recherche sur laquelle nous reviendrons plus tard.

Les collaborateurs

Les principaux collaborateurs de Robert Degos en 1946 sont :

Etienne Lortat-Jacob (1902-1975)

Il appartient à une grande dynastie médicale qui se perpétue encore de nos jours. Au concours de 1927, il est nommé interne des hôpitaux de Paris, 4^e sur 84, dans la même promotion que Robert Degos. Après avoir été assistant de Henri Gougerot pendant cinq années, il devient assistant de la salle d'homme du service de Degos, pendant 30 ans. Il a décrit la dermatite bulleuse muco-synéchiante et atrophiante en 1958, et la balanite pseudo-épithéliomateuse kératosique et micacée avec J Civatte en 1961.(LS) C'était un « remarquable clinicien, d'esprit tout en finesse, doté d'un franc scepticisme, d'une grande bonté parfois teintée d'une pointe d'ironie résultant peut-être des vicissitudes qu'il avait traversées » (JC). En fait, Etienne Lortat-Jacob souffrait d'une tuberculose osseuse avec une atteinte sévère d'un genou qui le handicapait beaucoup.

a Disparition du service Weissenbach en 1952

Disparition du service Bolgert en 1970

Disparition du service de Graciansky en 1974

b Le Centre de recherches sur les leucémies et les maladies du sang à l'hôpital Saint-Louis créé par Jean Bernard en 1970, plus tard dirigé par Laurent Degos, fils de Robert Degos.

c Les services Degos, Duperrat, Bolgert, Merklen et de Graciansky

Joseph Delort (1908-2003 ?)

Assistant de 1941 à 1973, responsable d'une des salles de femmes au premier étage, Il est l'ami, le confident de Robert Degos. Celui-ci tenait vraiment compte de ses jugements, ne laissant pas passer une journée sans lui téléphoner à propos d'un cas intéressant pour solliciter son opinion. Très proche de la famille, il dînait plusieurs fois par semaine chez les Degos (LD). C'était un excellent clinicien, un peu pince-sans-rire, très cultivé. Il a participé à la description de l'acanthome à cellules claires, la papulose atrophifiante, l'inverted follicular keratosis, la botriomyose (LS).



Fig. 8. J Delort et E Lortat-Jacob lors du congrès d'Oxford en 1966. Collection Schnitzler.

Georges Garnier (1899-1967)

Il est assistant de Gaston Millian puis de Robert Degos dès 1946, en charge d'une salle de femmes à Bazin. Il est aussi médecin chef de l'hôpital St Lazare où il acquiert une expérience étendue en syphiligraphie. Il sera président de la Société Française de Dermatologie en 1961 et prendra sa retraite en 1964. Il a laissée son nom à l'acné des brillantines (observations rapportées le 3 mars 1944) qu'il avait observée pendant la seconde guerre mondiale et qui était provoquée par des huiles minérales impures utilisées pour leur fabrication⁷.

Robert Rabut (1919-1972)

Membre fondateur du conseil de l'ordre des médecins, du Syndicat national des dermatologues français, il exerce au pavillon des teigneux, assisté de l'électroradiologiste Emile Juster.

Emile Rivalier (1893-1979)

Fondateur de la Société Française de Mycologie, il exerce au laboratoire de mycologie.

Bernard Duperrat (1908-1982)

Il exerce l'anatomo-pathologie dans le service de Robert Degos jusqu'en 1952, date à laquelle il deviendra chef d'un autre service de dermatologie à l'hôpital Saint Louis et titulaire de la Chaire de Clinique dermatologique.

Au dispensaire de vénéréologie exercent **Alexandre Carteaud** (1897-1980) et **Olivier Delzant** (1911-1994), assistant de 1942 à 1976.

L'équipe s'étoffe avec l'arrivée de la nouvelle génération :

Jean Civatte (né le 14/03/1922)



Fig.9. Jean Civatte

Fils d'Achille Civatte, Jean Civatte est interne dans le service de 1948 à 1952 puis CCA en 1954. Il ouvrira la consultation de l'hôpital Saint Michel en 1955 et en assurera la chefferie de service jusqu'en 1976. Il se spécialise en histopathologie et devient assistant d'anatomie pathologique à la faculté à partir de 1961, puis chef de laboratoire à la clinique dermatologique en 1966. Cette même année, il est nommé médecin des hôpitaux et Maître de Conférence Agrégé. Pendant 20 ans, il complète la clinique dermatologique de sa science histopathologique cutanée qu'il exerce conjointement en ville (LS). Il décrit pendant cette période l'aspect histologique de l'acanthome à cellules claires (1962), l'élastome en nappe du nez avec René Touraine et Stéphane Belaïch (1966), les hyperplasies pseudo-épithéliomateuses du dos des mains (1973), publiant sur la périartérite noueuse (1958), les sclérodermies (1962), les sarcoïdoses et granulomes silicotiques (1963). Il est l'auteur de Histopathologie cutanée, traité de dermatopathologie à audience internationale, publié en 1967. Il succèdera à Robert Degos à la tête du service en 1976 et occupera la Chaire de clinique des maladies cutanées et syphilitiques de 1976 à 1989.



Fig.10. Jean Civatte, novembre 1999. Collection personnelle.

René Touraine (né le 22/05/1928-1988)




Fig.11. René Touraine

Il est le fils d'Albert Touraine, médecin de l'hôpital Saint Louis et éminent dermatologue. Après avoir été l'externe de Degos, il sera son interne en 1951, son chef de clinique en 1956 puis son assistant de consultation à partir de 1959. Il est le responsable de la salle Lorry. Il est nommé Médecin des hôpitaux en 1961 puis Maître de Conférence Agrégé en 1963. Il développe la médecine interne en dermatologie, s'intéresse à la recherche, contribue à l'abandon du bismuth et du cyanure dans le traitement de la syphilis, développe l'utilisation du Méthotrexate. De plus, René Touraine va à l'encontre de certaines idées de Robert Degos : il s'oppose à la présentation des malades lors des Journées de Mars, souhaite développer des hôpitaux de jour et des chambres individuelles pour les malades. Atteint d'une cardiopathie valvulaire sévère, il est toujours très essoufflé, cyanosé et faible et vit en sursis jusqu'à son remplacement valvulaire en 1966, (JPE). Après son opération à la Mayo Clinic, il revient guéri, déterminé à faire avancer sa cause, celle d'une modernisation de la dermatologie (JPE). Les relations deviennent tendues avec Robert Degos. Il quittera Saint Louis en 1970 pour fonder et diriger le service de dermatologie de l'hôpital Henri Mondor à Créteil où il concrétisera ses projets. Il sera un des ardents propagandistes de la recherche en dermatologie.




Fig.12. René Touraine

Stéphane Belaich (né le 21/12/1933)



Fig.13. Stéphane Belaich. Collection Liliane Schnitzler

Ancien interne de Elie Hadida à Alger, Stéphane Belaich est interne dans le service de Robert Degos en 1961, chef de clinique en 1962, anatomopathologiste en 1964, agrégé en 1971. Il occupe le poste laissé vacant par le départ de René Touraine en 1970. Il participe à de nombreux travaux et publications du service, dont les atrophies cutanées au cours de la corticothérapie (1967), l'angiosarcome du nez (1971), les aspects histologiques de l'aphtose (1974), la maladie de Flegel (1975). Il dirigera à partir de 1981, et ce jusqu'en 1999, le service de dermatologie de l'hôpital Bichat.

Citons aussi d'autres jeunes collaborateurs prenant une part importante dans l'activité du service:

- Boris Ossipovski : assistant de biologie de 1962 à 1966, il introduit avec Robert Degos le dermogramme pour le diagnostic cytologique des leucémies cutanées et de la leishmaniose cutanée en 1957.
- François Daniel, (né le 19/04/1938) est interne dans le service de Robert Degos en 1963, puis chef de clinique en 1967. Il ouvrira la consultation de dermatologie de l'hôpital de Saint Cloud en 1969 et exercera ensuite en tant que chef de service à l'hôpital Saint-Joseph à partir de 1972, en parallèle avec une activité de dermatologie libérale.
- Liliane Schnitzler (née le 20/05/1938) est interne dans le service en 1965, chef de clinique en 1966, puis assistante de biologie. Elle occupe ensuite le poste d'assistant de la salle Vidal à la mort de Garnier en 1967. C'est la première femme nommée Maître de Conférence Agrégé en dermatologie, en 1970, lors de sa prise de fonction de chef du service de dermatologie d'Angers.
- Douceline Bonvalet (née le 30/03/1937) est interne dans le service en 1967, CCA de 1969 à 1976. Certifiée d'anatomie pathologique, elle sera nommée Maître de Conférence Agrégé en 1976 par Jean Civatte sur demande de Robert Degos puis se tournera vers le laboratoire privé en 1984.

On cite parmi de nombreux autres collaborateurs :

- Jean-Paul Escande (né le 05/03/1939) interne dans le service en 1967 et 1968. Robert Degos lui demandera de faire des cours d'immunologie dans le service. Il rejoindra Jean Hewitt à l'hôpital Tarnier à Paris et lui succèdera là la tête du service de dermatologie en 1983. Robert Degos a encouragé sa nomination de Professeur de dermatologie en 1974.

- Marc Larrègue, chef de clinique en 1973, qui se spécialisera en dermato-pédiatrie, nommé agrégé à Poitiers.
- Jacques Guilaine assistant en 1967 qui exercera ensuite à l'antenne de dermatologie de l'hôpital Beaujon.
- Marielle Duterque, chef de clinique en 1973, qui dirigera à partir de 1976 le service de dermatologie de Corbeil-Essonnes.
- Claude Martinet qui dirigera la consultation de dermatologie du centre hospitalier de Saint Cloud à la suite de François Daniel en 1974.
- Jean-Claude Jourdain qui dirigera à partir de 1976 le service de dermatologie du centre hospitalier de Melun.
- Martine Beuve-Méry
- Jean François Tinthoin
- Jean-Yves Noury
- Philippe Blanchet
- Marie-Jeanne Godeau
- Sylvie Restout

Sans oublier de nombreux attachés : les Docteurs Lépine, Vial-Weissenbach, Rabineau, Pastel, Dauge, Bernadou, Franck, Fournet, Hecht, Vachon, Gibelin, Lépinay, Chassigneux, Durupt, Fournet, Pachot, Letessier, Reboul, Wibault, Jaubert, Roquejoffre, Mahuzier, Boiget, Reboul, Bouillie.



Fig.14. Service de Robert Degos, 1965. Collection Liliane Schnitzler

A noter que Robert Degos a pu faire nommer Professeurs un certain nombre de ses élèves : René Touraine, Jean Civatte, Stéphane Belaich et Douceline Bonvalet à Paris, Liliane Schnitzler à Angers, Marc Larrègue à Poitiers. Ceci témoigne de son influence, et, aussi, d'une époque d'expansion des effectifs hospitalo-universitaires. « A cette époque, on ne pouvait nommer personne en dermatologie sans son accord, il voulait en maîtriser le corps médical » (CFD).

Il avait également un grand respect pour le corps de l'internat (JPE). A l'époque, peu d'internes se destinaient à la dermatologie. Robert Degos les accueillait en général très bien

dans son service, faisant participer assez rapidement les plus motivés aux nombreuses publications du service (Morival, Tricot, Escande...)

Il faut aussi citer ces nombreux médecins étrangers accueillis dans le service et participant à l'activité, souvent pour plusieurs mois : Akoundzadeh (Iran), A Hidano (Japon), R Andrade (Mexique), A Poirès-Batista (Portugal), G Tsoitis (Grèce) (LS). Tous ces médecins sont restés très attachés au service et ont participé au rayonnement de Degos en dehors de la France (JC).

La semaine-type

La semaine type se déroule ainsi :

- Lundi : Robert Degos arrive vers 9h-9h30 en DS. Mme Diochet la surveillante l'accueille. Vers 10h30 il commence la visite en salle au pavillon Bazin (les 2 salles de femmes à l'étage et la salle d'hommes au rez-de-chaussée). Les assistants lui montrent alors les pathologies intéressantes, les bulloses, les hématomes, les cas de lèpre...
- Mardi : Robert Degos visite la salle d'hommes, Lorry, dont est responsable René Touraine.
- Mercredi : discussion anatomo-clinique à partir de 10h30 avec projection des photos cliniques du patient et discussion histologique des lésions. Robert Degos s'énervait de temps en temps après le photographe qui avait pris 36 photos d'un psoriasis banal et à peine deux d'une papulose maligne. Cette séance est parfois égayée par une projection des photos de voyage de l'un des membres du service ou d'un visiteur étranger (Civatte).
- Jeudi : il revoit 1 ou 2 patients qui posent problème à ses assistants.
- Vendredi : grande présentation de patients dans l'amphithéâtre Brocq du pavillon Gougerot, vite baptisée « Le Cirque ».



Fig. 15. La consultation du vendredi matin à l'amphithéâtre Gougerot. Collection Poirès Batista.

Etienne Lortat-Jacob fait la sélection des patients de 9 à 10h, en donne la liste à Robert Degos qui relit les chapitres correspondants dans son livre jusqu'à 10h30. 80 à 100 personnes sont présentes à chaque séance: les médecins du service, de province, des médecins étrangers (jusqu'à 30 nationalités représentées), les candidats au CES de dermatologie, les externes...Au premier rang sont assis les médecins les plus « gradés » aux côtés des internes. Si quelqu'un de plus gradé arrivait après le début de la séance, le moins gradé devait lui laisser la place. Les médecins étrangers qui viennent passer dans le service une période plus ou moins longue

ont le droit de siéger au premier rang (munis de leur lettre d'introduction), mais seulement pour leur premier vendredi. Sur les gradins sont installées des jumelles pour que l'assistance puisse bien voir les lésions. A 10h précises commence la séance : le patient entre dans l' « arène » et son observation est présentée par l'interne qui en a la charge. Robert Degos, assis dans son fauteuil en bas des gradins, se lève alors pour examiner le patient. Il le tourne, la retourne, le manipule en tous sens « comme un pantin » pour bien faire apparaître la ou les lésions élémentaires à l'assistance. Si la lésion est plantaire, le malade risque fort de se retrouver les 4 fers en l'air, le pied fermement tenu par le maître. Celui-ci palpe, tâte, pince, regarde à jour frisant...Feuilletant de temps à autre son manuel, il décrit au fur et à mesure son cheminement diagnostique. Parfois, d'un geste impérial, il invite le patient à monter dans les gradins pour que tous puissent bien voir la lésion élémentaire, éventuellement logée au fond du pantalon (JC). Le malade quelque peu intimidé par cette mise en scène se laisse faire la plupart du temps sans renâcler, les plus timorés ayant au préalable été écartés par les assistants (LS).

A noter que d'autres réunions se tenaient en petit comité au sous-sol dans le laboratoire d'anatomie pathologique, autour d'une bouteille et de petits gâteaux, pour arroser certains événements ; réunions auxquelles Robert Degos ne se faisait pas prier pour participer (JC).



Fig.16. Robert Degos

Quelques réunions rituelles avaient lieu également chaque année, comme celle qu'il organisait à l'intention de l'ensemble du personnel du service à l'occasion de Noël, ou la Saint Robert que la vieille laborantine Mme Cammes lui fêtait invariablement (SB). De nombreux collaborateurs témoignent de cette ambiance détendue dans le service.

Degos et la Société Française de Dermatologie

Son rôle au sein de la SFD

Rappelons que la Société Française de Dermatologie fut fondée en 1889 à l'occasion du premier Congrès international de dermatologie¹⁸.

Robert Degos a toujours délaissé le rôle de président de la Société Française de Dermatologie et de Syphiligraphie, préférant celui plus discret mais combien plus moteur de secrétaire général. Alors que la présidence ne durait qu'une année, la charge de secrétaire général pouvait durer plusieurs années, et de manière exceptionnelle dans l'histoire de la SFD, Robert Degos a occupé ce rôle de 1944 à sa retraite en 1976, avant d'en être nommé président

d'honneur. Il a ainsi donné une certaine continuité à la vie de la SFD pendant cette période. C'est lui qui a suggéré pour la première fois la nomination d'un président dermatologue de province, ce qui fut fait avec Jean Gaté^a de Lyon en 1951¹⁹. Les réunions de la SFD avaient lieu les deuxièmes jeudi de chaque mois dans la petite salle du musée de l'hôpital Saint Louis, dite salle des conférences, puis à partir de 1962 avec l'augmentation du nombre de participants, dans la grande salle de ce même musée. Dès 1965 sont organisées par Jean Civatte lors des après-midi de ces réunions des séances de projection de coupes histologiques.

Ces réunions avaient lieu de temps en temps en province, à Strasbourg, Nancy (Beurey), Lyon (Thiers, Thivolet), Marseille, puis avec la création de nouvelles filiales provinciales, à Bordeaux (Le Coulant et Texier), Toulouse (Bazex et Dupré) et Nantes (Bureau et Barrière) à partir de 1952, puis dans le nord-est à partir de 1960²⁰. Robert Degos appréciait particulièrement les réunions des filiales du Sud-Ouest. Par contre, il boudait par contre un peu les réunions de Lille car il s'entendait peu avec Claude Huriez (FD).



Fig.17. Robert Degos, Congrès de Toulouse, date ?



Fig.18. R. Degos, S Belaich, A Puissant

Degos et le Bulletin de la SFD

Robert Degos étant secrétaire général de la SFD, il était responsable de la publication du Bulletin de la Société Française de Dermatologie et de Syphiligraphie, organe officiel de la SFD, qui fusionnera en 1977 avec les Annales de Dermatologie et de Vénérologie. Dans ce Bulletin est retranscrit l'intégralité des travaux présentés à la Société de dermatologie.

Degos et les Annales de Dermatologie et de syphiligraphie

De 1962 à sa retraite en 1976, Robert Degos est aussi membre du comité de rédaction des Annales avec Bernard Duperrat. Les Annales sont à cette époque un instrument de travail

a Jean Gaté 1885-1972

importants pour la recherche bibliographique et ont une large audience parmi les dermatologues francophones du monde entier : 346 abonnés en France et 1011 à l'étranger en 1968²⁰.

Degos et les Journées Dermatologiques de Paris

Parallèlement au besoin d'espace, le besoin de consacrer plus de temps à l'examen de malades difficiles lors des séances de la SFD se fait rapidement sentir et à partir de 1961, il est décidé d'y consacrer une journée par an, le deuxième jeudi de mars, c'est le début des fameuses « journées de mars ». Cette première journée permit d'examiner 19 malades et d'entendre 12 communications²¹. Forte de son succès, cette journée se multiplie jusqu'à durer trois jours et demi pour devenir les « Journées dermatologiques de Paris » et nécessite d'occuper plusieurs salles des différents service de dermatologie de Saint Louis, puis des locaux de la faculté Lariboisière-Saint-Louis, puis la Maison de la chimie²². Plus tard, les JDP auront lieu à la Vilette, et, encore actuellement, au Palais des Congrès.

Dans les années 1970, l'affluence est telle qu'il devient difficile d'examiner les patients décemment. Certains médecins tirent la sonnette d'alarme comme René Touraine ou Jean Hewitt, mais c'est l'intervention de la presse et particulièrement d'un article très critique de Claire Brisset paru dans le Monde du 10 mars 1979 qui vient mettre un terme à ce mode d'enseignement plus du tout adapté au nombre de participants et à la mentalité de l'époque.

Degos et l'enseignement

Pour Robert Degos, le meilleur enseignement se faisait au lit du malade, notion qu'il avait héritée de ses maîtres Gougerot et Widal. Ses visites en salle étaient escortées par une quinzaine à une vingtaine de personnes : les stagiaires, les externes, les internes, l'assistant, les médecins étrangers, les infirmières, la surveillante... Toutes les étapes de son raisonnement diagnostique étaient énoncées à haute voix, les diagnostics différentiels âprement discutés. Pour Stéphane Belaïch « la valeur de l'enseignement prodigué par le Professeur Degos était appréciée quotidiennement par ceux qui l'entouraient au lit du malade ou lors de la présentation du vendredi matin. C'est là que ses qualités de clinicien éclataient, transformant chacune de ces séances en véritable leçon magistrale ». Et, pour permettre au maximum de personnes de profiter de ses leçons, sa consultation consistait à faire venir ses patients à l'amphithéâtre le vendredi matin

Toutefois, sa fonction de professeur s'exerça aussi de manière plus conventionnelle tout au long de sa carrière, avec comme support son traité de dermatologie. Il a ainsi dispensé tous les ans des cours aux CES de dermatologie.

Degos et le Syndicat national français des dermatologistes

Sans jamais faire partie du bureau, Robert Degos prit une part active dans les activités du syndicat, notamment pendant la seconde guerre mondiale et en 1962 lors de la nouvelle organisation des dispensaires anti-vénériens²².

Rapports avec la dermatologie étrangère

Robert Degos entretient des rapports privilégiés avec nombre de dermatologues à l'étranger. Citons notamment Stefania Jablonska qui dirige un grand service de dermatologie en Pologne^a, à Varsovie. Ils publieront ensemble en 1965 sur un cas de « mélanome de Spitz récidivant en nappe » chez une patiente suivie conjointement à Paris et Varsovie²³ et en 1969, il lui enverra le sérum du patient atteint de pemphigus induit par la pénicillamine.

Il collabore également avec l'américain RK Winkelmann de la Mayo Clinic, X Vilanova de Barcelone, l'école de Madrid, l'école belge... (JC)

A la suite d'Albert Touraine, Robert Degos entretient de bonnes relations avec les dermatologues outre-Manche : Whittle, Dowling, Sneddon et Wilkinson. Il encourage la création des Journées franco-britanniques dont la première séance se tint à l'hôpital Saint Louis du 12 au 14 mai 1954 sous la présidence de Rabut, alors président de la Société

a Pr Stefania Jablonska (née en 1920 à Varsovie). Service de Dermatologie de l'école de médecine Koszykowa de Varsovie, 82 A, 02-008 Varsovie, Pologne

Française de Dermatologie et de Whittle, président de la British Association of Dermatologists²⁰.

Au Comité International de Dermatologie qu'il a présidé de 1962 à 1967, il impose le français (il ne parle pas anglais) (JC). Les autres membres de la Ligue le parlent couramment : les américains (Marion Sulzberger 1895-1983), l'argentin Quiroga, le yougoslave Kogoj (Zagreb), l'allemand Jadassohn (1863-1936), la polonaise Jablonska, l'écossais Wallace.

Les Journées Dermatologiques de Paris, qui en se développant attirent de plus en plus de monde des 4 coins de la planète permettent à Robert Degos de bénéficier d'une audience internationale.

Les réunions de Paris ont eu une copie presque exacte à Barcelone. Joaquín Piñol Aguadé, le titulaire de la chaire à l'époque, organisa pour la première fois en 1969 les Jornadas Dermatológicas de Barcelona (même le nom était identique à celui de la réunion de Paris). Elles avaient aussi le même schéma: présentation de malades en vif, et une participation massive de dermatologues français (Degos, Civatte, Thivolet, Belaich, Bazex, Texier, Grupper...) ²⁴.

Dans son *Histoire des rapports entre la dermatologie espagnole et française*²⁵, Xavier Sierra Valenti rapporte qu'à l'époque, de nombreux dermatologues espagnols se formaient dans les pages du livre de Robert Degos, qu'ils considéraient comme le leader incontestable de la dermatologie française. Ce livre aux couvertures rouges, était connu –à l'époque ou le petit livre rouge de Mao s'était exporté en Occident- comme le "vieux livre rouge des français".

Il faut dire aussi quelques mots de l'Association des Dermatologues et Syphiligraphes de Langue Française : à l'époque, de nombreux congrès ont permis aux dermatologues francophones des 4 coins du monde de collaborer et d'échanger des idées, citons les congrès de Nancy en 1953, de Lausanne en 1956, d'Alger en 1959, de Montréal en 1962, de Paris en 1965 (avec un véritable musée vivant CFD), de Turin en 1969, de Genève en 1973.

La retraite

Robert Degos prend sa retraite le 30 septembre 1976. Il quitte discrètement St Louis, sans cérémonie d'adieux. Ce n'est que quelques années plus tard et qu'il se laissera remettre par ses élèves, au cours d'une brève cérémonie, une médaille gravée à son effigie (JC). Il reviendra cependant durant encore une dizaine d'années à l'hôpital Saint Louis, au moins une fois par semaine, faire profiter jeunes et moins jeunes de son immense expérience, ceci presque jusqu'à sa mort en 1987⁶.

D'une santé jusque là robuste, il souffrait à la fin de sa vie d'hypertension artérielle, de diverticulose colique, et d'hypoacousie. Il est décédé le 3 mai 1987 d'une embolie pulmonaire dans le service de cardiologie du Dr Gourgon à l'hôpital Bichat où il avait été hospitalisé quelques jours plus tôt pour un malaise (LD).

Des années plus tard, un prix scientifique recevra son nom, le prix Robert Degos-Galderma, remis chaque année à un médecin dermatologue, 1^{er} auteur d'un travail de recherche clinique publié dans la littérature internationale.

Quelques réflexions personnelles sur la carrière de Robert Degos : la résistance au changement

1946-1976 : Quid novi ? Nihil.

Il est remarquable de noter la permanence du fonctionnement du service de 1946 à 1976.

Les locaux sont les mêmes depuis 1952 : les patients sont hospitalisés dans de grandes salles communes.

Les collaborateurs les plus proches sont d'une fidélité remarquable : Etienne Lortat-Jacob, Georges Garnier, Joseph Delort, Jean Civatte, Stéphane Belaich. Seul le départ de René Touraine pour Créteil marquera une certaine rupture.

La façon d'enseigner est également toujours la même : au lit du patient lors des visites en salle et surtout lors de la Grand-messe du vendredi matin qui traversera trois décennies et verra se succéder d'innombrables élèves sur les bancs de l'amphithéâtre Gougerot.

Malgré le temps qui passe, la reconstruction, la période De Gaulle et surtout Mai 1968 et ses bouleversements sociaux, Robert Degos, inébranlable, dirige son service dans la même direction qu'il lui avait imprimé dès le début. Il nous semble qu'entre 1946 et 1976, peu de choses ont réellement changé.

Degos et la recherche

Certains ont pu reprocher à Robert Degos de ne pas avoir su prendre le tournant de la dermatologie d'investigation. Ce n'est guère surprenant si on se rappelle (page 15) sa profession de foi prononcée à l'occasion de son accession à la Chaire de dermatologie en 1952 : « L'observation directe est l'acte essentiel de notre discipline. Pour celui qui sait regarder et palper, une dermatose doit se reconnaître à sa forme, à sa couleur, à sa consistance, à la présence et à l'aspect d'une squame, bien plus qu'au caractère évolutif de l'affection ou aux signes fonctionnels. Quand vous saurez que l'infiltrat syphilitique est dur, et que l'infiltrat tuberculeux est mou, vous distinguerez le tubercule syphilitique du lupus avec plus de précision que ne le fait souvent le laboratoire. »

Robert Degos fait partie d'une génération de dermatologues qui ne se fie qu'à son sens clinique, n'accordant qu'une confiance relative aux techniques de laboratoire. Elles peuvent corroborer voire affiner son diagnostic clinique, mais en aucun cas s'y substituer. S'il s'intéresse à l'anatomo-pathologie et s'entoure tout au long de sa carrière d'histologistes de renom, c'est parce qu'il considère que le microscope est le prolongement de l'œil. Mais il considère avec méfiance les autres techniques de laboratoires. En 1971, au Congrès de la Baule, il parle encore de Maladie de Dühring-Brocq à petites et grandes bulles (FD) alors que l'immunofluorescence directe (Beutner et Jordon en 1964) a déjà permis d'individualiser dermatite herpétiforme et pemphigoïde bulleuse²⁵.

Pourtant, de bonnes conditions sont réunies pour créer un centre de recherche dermatologique : la présence d'ardents promoteurs comme Jean Hewitt, René Touraine, un renom mondial, des possibilités de financement, la relève qui aurait pu être assurée par de jeunes collaborateurs compétents comme Jean Hilaire Saurat, Marc Larrègue, Martine Beuve-Méry, Jean Paul Escande, François Daniel (LS)...De plus, la création après la guerre du Club des Treize^a et plus tard de l'association Jean Bernard^b favorisait une émulation intellectuelle parmi les médecins hospitaliers et la mise à disposition de moyens pour la recherche au sein de l'hôpital. Mais Robert Degos ne prend pas de décision, Hewitt^c part à Tarnier, Touraine à Henri Mondor, Saurat à Necker puis à Genève. La situation s'enterre à Saint-Louis jusqu'à la fondation en 1990 de l'unité INSERM 312, dirigée par le Pr Dubertret, élève de René Touraine.

Robert Degos s'est probablement senti trop avancé en âge pour prendre le tournant de la dermatologie d'investigation mais « il en avait compris l'importance grâce à son élève René Touraine et à son fils Laurent Degos qui deviendra le grand hématologue que l'on sait (...). Il y a eu une sorte de translation intéressante sur le plan freudien : son fils en faisant de l'hématologie a été l'élève puis plus tard le successeur de à Jean Bernard, un rival à Saint Louis sur le plan de l'influence » (JPE).

Degos et l'approche psychologique en dermatologie

Robert Degos avait une répulsion pour la psychologie parce que discipline du domaine du flou, de l'instable, du non maîtrisable (CFD). Il a négligé l'importance du psychisme dans le déclenchement de certaines dermatoses (FD), alors que d'autres comme Pierre de Graciansky commençaient à s'y intéresser²⁶.

a créé à la fin des années 1950 par Jean Bernard, Jean Hamburger, René Fauvert, Lambling, Charles Debré, Jean-Pierre Soulier, Pierre Soulié, Jean Mathey, Le Breton, Castaigne, le club des Treize (initialement 10) est l'appellation officielle pour le 'Cercle d'études clinique et biologique' qui se réunit une fois par mois au centre de transfusion sanguine de l'hôpital Necker'. Le principe du club était que les méthodes d'une discipline pouvaient rendre de grands services à celui qui n'avait pas l'idée de cette méthode. L'intérêt du Club était donc de s'informer mutuellement, d'apprendre ce qui se passait ailleurs, d'abaisser les barrières entre les spécialités.

b L'Association Jean Bernard est un organisme qui installe des laboratoires dans les hôpitaux de l'Assistance publique de Paris et a notamment permis la création du Centre de recherche en néphrologie de Jean Hamburger devenu plus tard l'Unité de recherche sur le rein et l'immunologie des greffes (puis Institut du rein en 1970). Cette association est né du travail du Club des Treize.

c Hewitt (1915-1990) organise en 1969 avec Michel Pruniéras les réunions de recherche dermatologique et biologique qui seront à l'origine de la création de la société de Recherche dermatologique.

Degos et l'accueil des malades

Du temps du service de Robert Degos, les patients sont hospitalisés dans de vastes salles communes de 20 à 40 lits (LS). Ceci facilite la dispense des soins et la distribution des repas mais au prix d'une promiscuité et d'une absence d'intimité parfois difficile à vivre pour les patients. Les seules améliorations sont l'apparition du chauffage central en 1958²⁷ et l'aménagement de quelques boxes dans les années 1970. Il faudra attendre 1984 et la construction du Nouveau Saint-Louis pour que les salles communes disparaissent au profit des chambres.

Robert Degos milite pour le maintien de ces grandes salles qui selon lui permettent de mieux dispenser son enseignement au lit du malade, accompagné de son cortège d'assistants, étudiants et personnel soignant.

Degos et le plein-temps

Robert Degos a mis beaucoup de temps à accepter que l'exercice de la médecine hospitalière doive évoluer vers le plein-temps pour permettre l'exercice médical, l'enseignement et la recherche. De manière générale, la réforme Debré de 1958, qui réunit les activités de soins, d'enseignement et de recherche au sein de Centres Hospitalo-Universitaires, a eu du mal à s'imposer. En effet, de très nombreux médecins continuaient de considérer la clinique comme un tout intangible et il a fallu faire reconnaître la recherche comme une activité spécifique. De plus, les problèmes de revenus étaient en filigrane derrière ces débats. Le plein temps menaçait les cliniciens de la perte de leur clientèle de ville²⁸.

Praticien « Ancien régime », Robert Degos ne se verra jamais obligé par la réforme Debré datant de 1958 de passer au plein-temps. Cela lui aurait pourtant peut-être permis de se tourner vers la recherche (JPE). Ses fils l'ont plus tard convaincu par leur exercice que cette réforme était devenue nécessaire (FD).

Degos et le traitement de la syphilis

Alors que la syphilis commence à être traitée efficacement par la pénicilline depuis 1945, que son collègue Marc Bolgert préconise dès 1947 l'emploi exclusif d'une cure unique de 15 millions d'unités de pénicilline en solution aqueuse (ce qui est tout de même à l'époque une révolution), Robert Degos reste longtemps partisan du traitement par le bismuth²⁹; à tel point qu'on le surnomme Mr Bismuth aux Etats-Unis⁷. Il commence à admettre l'efficacité de la pénicilline par rapport aux autres traitements à partir de 1948, mais il l'associe encore quelques années à des cures prolongées de cyanure et de mercure³⁰. Au congrès d'Helsinki (1950), Robert Degos affirme encore que : « La pénicilline ne suffit pas, il faut continuer le traitement arséno-bismuthique pendant 4 ans » alors que de Graciansky traite déjà les syphilis récentes primo-secondaires par injection unique de 2.4 millions d'Extencilline.

Ce n'est que quelques années plus tard qu'il suivra les recommandations validées par les experts.

Concernant les problèmes de rejet et de mise à l'écart qui entourent encore à l'époque les patients atteints de syphilis, il met en garde dans sa leçon inaugurale contre tout jugement moraliste: « Ce mal terrible, qui n'osait pas dire son nom va-t-il disparaître ? D'aucuns le regretteraient, (...), mais certains moralistes, certaines dames de charité voient dans le tréponème le « gendarme de Dieu sur terre ». Et la crainte du gendarme n'est-elle pas le commencement de la sagesse ? Qu'il serait regrettable de ne plus l'avoir, ce danger vénérien, pour retenir des instincts amoureux et des vertus encore hésitantes ! Mais que ces éducateurs, et bien curieux hygiénistes, se rassurent, si la syphilis a perdu de son élan meurtrier, elle n'a pas disparu. »

L'œuvre de Robert Degos

L'œuvre scientifique de Robert Degos est considérable. Il a publié de très nombreux articles dans des revues médicales, quelques ouvrages scientifiques et surtout son traité de dermatologie, ouvrage encyclopédique sur le contenu duquel nous reviendrons plus loin.

Bibliographie exhaustive de ses publications

Cette liste exhaustive des publications et travaux de Robert Degos est inédite et a été obtenue grâce à trois ressources documentaires qui se recoupent sur plusieurs années : l'Index Medicus conservé à la Bibliothèque de l'Ecole de Médecine, *Titres et Travaux* et la base de données informatiques Pubmed.

Titres et Travaux, rassemblés à l'occasion de son accession à la chaire de dermatologie en 1952 est un document conservé à la Bibliothèque Henri Feulard. Ce document commence par un article paru dans la Presse Médicale le 23 mars 1927 et se termine par un article paru dans le Feuilles Médicaux en avril 1939.

Dans la base PubMed, il existe 536 articles référencés ayant comme auteur R Degos, le premier article ayant été publié dans Prophylaxie antivénérienne en août 1949 et le dernier dans les Annales de Dermatologie et de Vénérologie en août 1983.

A partir de 1950, les titres des articles sont en anglais, nous avons choisi de les conserver tels que consignés dans la base PubMed.

1927

- Chiray, Degos R. La lithiase dissimulée du cholédoque et des gros canaux hépatiques. Presse médicale, 23 mars 1927.

1930

- Loeper M, Degos R, Mougeot, de Sèze. Glycogène du cœur et médicaments cardiaques. Académie des sciences, Progrès médical, 1930.
- Loeper M, Degos R. Action des rayons ultra-violet sur la teneur en cholestérine du sérum. Soc. Me. Des hôp. De Paris, 11 juillet 1930.
- Loeper M, Degos R. La vaccinothérapie du rhumatisme articulaire aigu. Soc. Me. Des hôp. De Paris, 11 juillet 1930.
- Loeper M, Degos R, Lemaire, Lesure. Variations de la composition protéique des goitres. Soc. De biologie, 19 juillet 1930.
- Loeper M, Degos R, Lemaire. Insuline chez les cardiaques. Congrès de médecine de liège, septembre 1930.
- Loeper M, Degos R, Lemaire. L'insuline dans la nutrition du cœur des cardiaques. Presse médicale, 8 octobre 1930.
- Loeper M, Degos R. Les manifestations digestives de l'oxalémie. J Méd Chir Prat 1930;101:769-77.
- Loeper M, Degos R. Comment orienter le traitement du rhumatisme chronique. Progrès médical, 30 octobre 1930.
- Loeper M, Degos R, Lemaire. Cholestérimie et cholestérololyse. Journal médical français, septembre 1930.

1931

- Milian G, Degos R. Lèpre aiguë. Soc. Fr. de dermat., 12 février 1931.
- Milian G, Degos R. Tuberculose hypodermique du pied simulant un pied de Madura. Bull Soc Fr Dermat Vénérolog 1931;38:181-4.
- Loeper M, Degos R, Tonnet. La formation de l'acide oxalique dans certains tissus glycogénés. Soc. De biologie, 7 mars 1931.
- Loeper M, Degos R, Lesure A. Action des ultra-violet sur la thiémie. Progr Med, 18 avril 1931 :717.
- Milian G, Degos R, Périn. Purpura avec ecchymoses peut-être d'origine zostérienne. Soc Fr de dermat, 12 mars 1931.
- Degos R, Milian G. Lymphadénome de la langue. Soc Fr de dermat, 21 mai 1931.

- Degos R, Milian G. Erythrodermie pytiriasique en plaques chez un syphilitique; glossite scléreuse syphilitique à type de glossite médiane. Soc Fr de dermat, 11 juin 1931.
- Degos R, Milian G. Infection de l'épidermocanal de nature probablement gonococcique. Soc Fr de dermat, 11 juin 1931.
- Degos R, Milian G. Ictère syphilitique primaire. Réinfection syphilitique. Soc Fr de dermat, 9 juillet 1931.
- Degos R, Milian G, Babalian. Mycose buccale. Soc Fr de dermat, 12 novembre 1931.
- Degos R, Milian G, Périn. Dermatose médiosthoracique achromiante. Soc Fr de dermat, 12 novembre 1931.
- Milian G, Degos R. Erythrodermie primitive à streptocoque. Bull Soc Fr Dermat Syphiligr 1931 ;38:1300-5.
- Degos R, Milian G. Xanthoérythrodermia perstans avec gomme de la voûte palatine. Soc Fr de dermat, 12 novembre 1931.

1932

- Milian G, Degos R. Urticaire et ictère parathérapeutiques. Rev fr dermat vénéréol 1932;8:17-21.
- Degos R, Milian G. Les croûtes impétigineuses dans l'érythrodermie arsénicale. Paris-Médical, 16janvier 1932.
- Degos R, Milian G. Erythrodermie vésiculo-oedémateuse primitive à streptocoques. Rev fr dermat vénéréol 1932;8:200-10.
- Touraine A, Degos R. La forme localisée de la maladie osseuse de Recklinghausen (rôle de la syphilis). Progrès Méd 1932 ; 10 déc :2231-6.

1933

- Degos R, Routier M. Endocardite lente maligne, mortelle, bactériologiquement indéterminée. Archives de Médecine générale et coloniale de Marseille, 1933.
- Routier M, Degos R, Van Bogaert A. Renseignements fournis par l'étude graphique du pouls dans l'identification de certains souffles vasculaires. Gaz Méd Fr 1933;45:235-41.
- Degos R. La réaction de Bordet-Wassermann dans la lèpre. Rev franç de dermat et de vénéréol 1933 ;364-8.

1934

- Gougerot H, Degos R, Albeaux-Frenet. Apparition simultanée à la suite d'injections intraveineuses de chlorure de calcium, d'oedèmes et d'une augmentation du chlore globulaire. Bull Soc Méd Hôp Paris 1934;50:63-6.
- Degos R, Loeper. Le traitement des cardiopathies syphilitiques par l'adjonction du sucre et de l'insuline à la médication spécifique. Revue de médecine, janvier 1934.
- Degos R, Routier. Infarctus du myocarde. Rinacenza Medica, 15 juin 1934.
- Gougerot H, Degos, Dreyfus A. Pityriasis rubra pilaire débutant en médaillons. Bull Soc fr Dermat Syphiligr 1934 ;41:894-6., 21 juin 1934.
- Gougerot H, Degos R, Boulle S. Sclérodermie de l'anneau préputial. Bull Soc franç de dermat et syph 1934 ;41:897-9.
- Gougerot H, Degos R, Dreyfus A, Boulle S. Sclérodermie avec quatre formes typiques associées (S. en goutte, S. en plaques, S. en placards, S. en bandes). Association de la forme atypique lilacée. Transformation de la zone érythémateuse en pigmentation. Bull Soc fr Dermat Syphiligr 1934 ;41:905-9.
- Degos R. Données biologiques et expérimentales sur la syphilis. J Méd Chir Prat 1934 ;105 :486-92.
- Gougerot H, Degos R. Trois cas d'érythème polymorphe iris, disparaissant rapidement après une intradermoréaction positive à la tuberculine. Bull Soc Fr de dermat et syph 1934 ;41 :1523-5.
- Laubry C, Degos R. L'activité électrique du cœur après la mort clinique de l'homme. Sa reprise par l'adrénaline. Rev de méd 1934 ;51 :539-47.

1935

- Degos R, Gougerot, Blum, Pham Hu Chi. Action activante et déclenchante de la syphilis primo-secondaire et tertiaire sur l'épithélioma. Paris Médical, 2 mars 1935.
- Gougerot H, Degos R, Meyer-Heine A. Trois observations de syphilis secondaire sans chancre. Ann d Mal vén 1935 ; 30 :361-3.
- Gougerot H, Degos R, Meyer-Heine A. Accidents fébriles et nerveux aigus mortels au cours de la malariathérapie. Discussions de l'association d'une infection neurotrophe à virus filtrant. Ann d mal vén 1935 ;30 :569-81.
- Gougerot H, Degos R. Erythème polymorphe lichénoïde. Bull Soc fr de dermat et syph 1935 ;42 :1583-7.
- Degos R, Gougerot. Polysensibilisation cutanée (eczéma, urticaire) alimentaire après érythrodermie aurique. Soc fr de Dermat, 14 novembre 1935. Archives dermato-syphiligraphiques, mars 1937.
- Gougerot H, Degos R, Hamburger J. Nécrose bénigne de la langue chez un diabétique. Bull Soc fr de dermat et syph 1935 ;42 :1595-6.

1936

- Gougerot H, Degos R, Blum, Brouet. Agranulocytose et herpès post-arsénobenzoliques. Bull Soc fr de Dermat et syph 1936 ;43 :384-7.
- Degos R, Gougerot. Eczéma en couronne. Discussion des sensibilisations et immunisations. Bull Soc fr de dermat et syph 1936 ;43 :387-9.
- Degos R, Gougerot, Frumusan. Hémorragies intestinales au cours de la malariathérapie. Soc fr de Dermat, 13 février 1936.
- Gougerot H, Degos R. Pemphigus localisé de la verge et du gland. Ann d mal vén 1936 ;31 :177-9.
- Gougerot H, Degos R. Résorption des colorants par les lésions cutanées inflammatoires. Bull Soc fr de dermat et syph 1936 ;43 :622-4.
- Degos R, Gougerot. Psoriasis améliorés par les applications externes de colorants. Bull Soc fr de dermat et syph 1936 ;43 :625.
- Degos R, Gougerot). Cas pour diagnostic : tuberculides maculo et papulo-érythémateuses. Soc fr de Dermat, 12 mars 1936. Archives dermato-syphiligraphiques, septembre 1937.
- Degos R, Gougerot, Duché. Stomatite ulcéreuse aphtiforme (mycosique ?). Bull Soc fr de dermat 1936 ;43 :627-30.
- Degos R, Gougerot, Brouet. Herpès fixe récidivant sur bas purpurique. Soc fr de Dermat, 12 mars 1936.
- Degos R, Gougerot. Nouvel aspect du lichen nitidus. Soc fr de Dermat, 12 mars 1936. Archives dermato-syphiligraphiques, mars 1938.
- Degos R. Chancre syphilitique. Progrès médical, 2 mai 1936, p722-26.
- Degos R, Gougerot, Brouet. Association de dermatite polymorphe douloureuse de Brocq-Duhring et d'eczéma typique. Archives dermato-syphiligraphiques, septembre 1936.
- Degos R, Syphilis hépatique. Feuillet médicaux, décembre 1936.
- Gougerot H, Degos R. L'éosine dans le traitement local du psoriasis. Bull Soc fr de dermat et syph 1936 ;43 :1784-5.
- Gougerot H, Degos R. Persistance de la résorption cutanée sur et autour du psoriasis guéri. Bull Soc fr de dermat et syph 1936 ;43 :1785-6
- Degos R, Gougerot, Eliascheff O. Epithélioma calcifié de Malherbe. Soc fr de Dermat, 10 décembre 1936.

1937

- Degos R. Syphilis tertiaire de la peau. Feuillet médicaux, janvier 1937.
- Degos R, Gougerot. Zone invisible d'activité autour de papules de prurigo, révélée par un halo blanc sur un fond de cyanose. Soc fr de Dermat, 14 janvier 1937.
- Degos R, Gougerot. Cas de discussion : lichen plan atypique ou lichen nitidus. Soc fr de Dermat, 11 février 1937.
- Degos R. Les réactions humorales de la syphilis. Feuillet médicaux, mars 1937.

- Degos R. Les Wassermann irréductibles. Paris med, 6 mars 1937 :218-22.
- Degos R, Gougerot, Meyer. Pellagre avec éléments circinés ; sensibilité normale aux rayons solaires, aux rayons ultra-violet et aux rayons visibles. Archives dermatosyphiligraphiques, juin 1937.
- Degos R, Gougerot. Traitement des épidermomycoses par l'éosine. Soc fr de Dermat, 8 juillet 1937.
- Degos R, Lortat-Jacob E. Parakératoses-eczématides. Feuilles médicaux, août 1937.
- Degos R, Gougerot, Lortat-Jacob E. Tumeurs malignes de la peau. Feuilles médicaux, octobre 1937.
- Degos R, Lortat-Jacob E. Eczéma. Feuilles médicaux, novembre 1937.
- Degos R. Syphilis tertiaire des muqueuses. Feuilles médicaux, février 1937.

1938

- Degos R. Réactions de Wassermann considérées comme irréductibles négativées par des cures de 120 injections de cyanure de mercure. Bull et Mem Soc med hôp de Paris 1938 ;54 :546-9.
- Degos, Gougerot, Varay. Psoriasis invisible. Résorption de l'éosine par une zone de peau cliniquement et histologiquement normale atteinte de psoriasis 18 mois auparavant. Soc fr de Dermat, 13 janvier 1938. Archives dermatosyphiligraphiques, mars 1938.
- Degos R, Gougerot. Histobactériologie des lépromes invisibles révélés par le bleu de méthylène. Bull Soc fr de dermat et syph 1938 ;45 :33-6. Congrès international de la lèpre, le Caire 1938.
- Degos R, Lortat-Jacob E. Les affections du cuir chevelu. Feuilles médicaux, février 1938.
- Degos R. Les réactions cutanées d'origine digestive. In « intoxications et carences alimentaires » (Pr Loeper), Masson, 1938.
- Degos R, Gougerot. Réactivation de lépromes aux points d'inoculation d'intradermo-réactions à la tuberculine. Soc fr de Dermat, 13 février 1938.
- Degos R, Meyer A. Purpura annularis telangiectodes de Majocchi. Soc fr de Dermat, 13 février 1938. Archives dermatosyphiligraphiques, mars 1938.
- Degos R. L'hérédité syphilitique. Synthèse, février 1938.
- Degos R, Gougerot. « Erythème brun » sur des lésions blanchies de psoriasis par l'éosine. Soc fr de Dermat, 16 juin 1938.
- Degos R, Lortat-Jacob E. Gale et phtiriasis. Feuilles médicaux, juillet 1938.
- Degos R, Lortat-Jacob E. Dermatoses bulleuses. Feuilles médicaux, août 1938.
- Degos R, Lortat-Jacob E. Les acnés. Feuilles médicaux, septembre 1938.
- Degos R, Gougerot, Meyer, Meyer-Heine. Parakératose annulaire centrifuge et achromiante. Bull Soc fr de dermat et syph 1938 ;45 :1628-32.
- Degos R, Lortat-Jacob E. Feuilles médicaux, décembre 1938.

1939

- Degos R, Fresnel A. Erysipeloïde de Rosenbach chez une naturaliste après coupure en dépeçant un crâne de chevreuil. Bull Soc fr de dermat et syph 1939 ;46 :26-31.
- Degos R, Gougerot, Bernard-Dreyfus. « Parakératose annulaire centrifuge », une nouvelle observation. Soc fr de Dermat. Soc fr de Dermat, 12 janvier 1939.
- Degos R, Henault, Goury-Laffont. Glossite décapillante, chéilite fissuraire, absence de sécrétions salivaires, sudorale et sébacée, lésions unguéales, par avitaminose. Bull Soc fr de dermat et syph 1939 ;46 :26-31.
- Decourt J, Degos R, Guillemin J. Paraplégie spasmodique consécutive à l'ingestion de sulfate de pelletierine. Bull et mém Soc méd d hôp de Paris 1939 ;55 :132-7.
- Degos R, Gougerot, de Sèze. Prurit dit sénile et pigmentation d'apparence primitive, lichen plan histologiquement. Soc fr de Dermat, 9 février 1939.
- Degos R, Kaplan S, Hacker B. Gelure à bulles hémorragiques, puis à bulles séro-sanglantes tardives. Soc fr de Dermat, 9 février 1939.

- Degos R. le traitement des affections du cuir chevelu. Progrès méd 1939 ;67 :311-6. D96.
- Degos R, Lortat-Jacob E. Ichtyoses. Hyperkératoses. Verrucosités. Feuillet médicaux, mars 1939.
- Degos R, Perrot R, Delzant O. Tuberculose miliaire cutanée associée à une tuberculose miliaire pulmonaire d'évolution chronique, au cours d'une primo-infection. Soc fr de Dermat, 9 mars 1939.
- Degos R, Gougerot. Lichens plans invisibles pigmentogènes. Le documentaire médical, mars 1939.
- Degos R, Lortat-Jacob E. Glossites. Feuillet médicaux, avril 1939.
- Degos R. Manifestations cutané-muqueuses de l'avitaminose C. Bull méd Paris 1939 ;53 :499-501.

1940

- Degos R. Les érythrodermies streptococciques. Médecine 1940 ; 21 :32-39.
- Degos R. Erosions et ulcérations du gland. Feuillet médicaux 1940; n°38.
- Degos R Erosions et ulcérations de la vulve. Feuillet médicaux 1940. n°39.
- Degos R Les érythrodermies. Feuillet médicaux 1940.n°37.

1941

- Degos R. Les vitamines en dermatologie. Bull Soc fr de dermat et syph 1941 ;48 :44-60.
- Degos R, Gougerot, Carteau, Vial et Tetreau. Froidures papuleuses miliaires et lenticulaires ou à type d'érythème polymorphes avec ou sans engelures. Soc fr de Dermat, 12 dec 1940.
- Degos R. Les hypodermes streptococciques. Paris Méd 10 janvier 1941 ;1 :13-17.
- Degos R, Grenet P, Bouygues P. Gelures à bulbe hémorragique retardé. Lésions cutanées et douleurs rapidement améliorées par la vitamine B1. Bull soc fr de dermat et syph 1941 ;48 :124-6.
- Gougerot H, Degos R. Phénomène de Samarelli-Schwartzman-Bordet déclenché par une intradermoréaction tuberculique. Bull Soc Fr de Dermat 1941 ;48 :452-5.

1942

- Degos R, Boyer J. Maladie de Besnier-Boeck-Schaumann à taches érythémateuses. Bull et mém Soc méd de hôp de Paris 1942;58 :275-6.

1943

- Degos R. A propos de la mélanose de Riehl et de la poikilodermie cervico-faciale. Soc fr de Dermat, 14 janvier 1943 ;p106.
- Degos R, Carrot E. Mélanoses de Riehl. Soc fr de Dermat, 8 avril 1943 ; p106.
- Degos R, Garnier G, Dobkevich. Pigmentations réticulées de la face (type mélanose de Riehl-poikilodermie) lichens plans. Soc fr de Dermat, 14 janvier 1943 ; p.62.
- Degos R. Les mélanoses de guerre; mélanose de Riehl. Soc Med des Hop de Paris, 25 juin 1943 ; p337.
- Degos R. A propos de la mélanose de Riehl et de la poikilodermie cervico-faciale. Soc fr de Dermat, 14 janvier 1943 ; p.62.
- Degos R, Carrot E. Mélanose de guerre (maladie de Riehl) porphyrinurie très élevée; influence favorable de la vitamine PP. Soc Med des Hop de Paris, 25 Juin 1943 ; p.337.
- Degos R, Garnier G, Delort J. Réticulose épithéliale (forme aiguë de la maladie de Schaumann). Soc fr de Dermat, 9 décembre 1943 ; p324.

1944

- Degos R. L'allergie syphilitique. Actualités dermatologiques 1944 ; n°1 p.76.
- Degos R, Lereboullet J. Epiloïa à manifestations cutanées, nerveuses, psychiques, rétinienne associées à une angiomatose et peut-être à une maladie de Recklinghausen. Soc fr de Dermat, 10 février 1944.
- Degos R, Delzant O. Epiloïa cutanée et nerveuse chez quatre membres d'une même famille. Soc fr de Dermat, 10 février 1944 ; p.70.

- Degos R, Delort J. Deux cas d'épiloïa sans caractère familial. Soc fr de Dermat, 10 février 1944 ; p.71.
- Degos R, Dobkevitch. Aspects cliniques du lichen nitidus , aspect histologique, lichen plan. Soc fr de Dermat, 3 mars 1944 ; p.83.
- Degos R, Garnier G. Aphtose cutanéomuqueuse. Soc fr de Dermat, 3 mars 1944 ; p.83
- Degos R, Dobkevitch. Tuméfaction linguale due à une volumineuse glande muqueuse. Soc fr de Dermat, 3 août 1944 ; p 86.
- Degos R, Lereboullet. Sclérose tubéreuse de Bourneville. Association d'une angiomatose et d'une maladie de Recklinghausen. Soc Med des Hôp de Paris, 3 mars 1944 ; p.81.
- Degos R, Delzant O. Sclérose tubéreuse de Bourneville chez quatre membres d'une même famille. Soc Med des Hôp de Paris, 3 août 1944 ; p.83.
- Degos R , Garnier G , Dobkevitch. Leiomyomes éruptifs de la face. . Soc fr de Dermat, 14 janvier 1944.
- Degos R, Delort J, Hennion P. Trois cas de sclérose tubéreuse de Bourneville dont 2 non familiales. Soc Med des Hôp de Paris, 31 mars 1944 ; p.84.
- Degos R, Lion R Ancelin. Glossite dépapillante avec glossodynies et diminution de la sécrétion salivaire et sudorales, guérie par la vitamine C. Soc fr de Dermat, 8 juin 1944 ; p.1944.
- Degos R. Nouveaux syndromes cutanéomuqueux d'avitaminose C. Soc fr de Dermat, 21 juillet 1944 ; p.303.
- Degos R. Parapsoriasis en plaque résistant à l'or, rapidement effacé par une cure d'Arsenobenzol. Soc fr de Dermat, 9 novembre 1944 ; p.311.
- Degos R. Le traitement de la syphilis récente par arsénone. Soc Med des Hôp de Paris 8 décembre 1944 ; p.422.
- Degos R, Delort J, Hewitt J. Kraurosis du pénis à son début, sclérodermie de l'anneau préputial, lésion érythémateuse du gland. Soc fr de Dermat, 14 décembre 1944 ; p.321.

1945

- Degos R. Traitement actuel du lupus tuberculeux. La médecine, février 1945 ; n°2 p.8.
- Degos R, Garnier G, Hewitt J. Syphilis secondaire arséno-résistante. Inefficacité de la cure mixte arséno-bismuthique et de la cure arsenicale isolée. Guérison rapide par bismuth seul. Soc fr de Dermat, 8 février 1945 ; p.84.
- Degos R, Delort J, Hewitt J. Apoplexie séreuse mortelle par l'arsénone (dichlorarsine). Soc fr de Dermat, 8 mars 1945 ; p.84.
- Degos R. Considérations sur le traitement de la syphilis primaire, secondaire par l'arsénone. Actualités Dermatologiques 1945 ; p.51.
- Degos R. Signification pronostique de l'altération du liquide céphalorachidien des manifestations encéphaliques au cours de l'arsénothérapie. Soc fr de Dermat, 8 mars 1945 ; p.85.
- Degos R. Le bismuth dans le traitement de la syphilis. Prophylaxie antivénérienne, avril 1945 ; n°4 p.179.
- Degos R, Garnier G, Hewitt J. Pieds tabétiques successifs à gros délabrement au cours du traitement anti-syphilitique et sans réaction méningée biologique. Soc fr de Dermat, 3 mai 1945 ; p.69.
- Degos R Lupus érythémateux guéri par le bismuth. Récidive deux ans plus tard, immédiatement après l'ablation de nodule d'injection bismuthique non résorbés. Soc fr de Dermat, 3 mai 1945 ; p.171.
- Degos R Les nouveaux traitements arsenicaux (Arsénone) dans le traitement de la syphilis. Soc Med des Hôp Paris, 10 mai 1945 ; n°9 p.150.
- Degos R, Hewitt J. Mélanoses de Riehl et lichens plans. Soc fr de Dermat 12 juillet 1945 ; p. 213.
- Gougerot H, Degos R. Le test de guérison du psoriasis par résorption d'éosine. Ann Soc fr de Dermat, 8 novembre 1945 ; p.285.

- Degos R, Duperrat B, Gérard PL. Eruption papulonodulaire chronique de la gouttière vertébrale et des paumes des mains. Soc fr de Dermat , 8 novembre 1945.
- Degos R, Hewitt J. Gomme du frontal succédant à une syphilis présérologique traitée pendant quatre ans par traitement arsenical, bismuthique et mercuriel. Soc fr de Dermat, 8 novembre 1945 ; p.292.
- Degos R, Hewitt J. Dermo-hypodermite nodulaire subaigue des membres inférieurs type érythème induré de Bazin. Présence d'un streptocoque aérobie. Soc fr de Dermat, 13 décembre 1945 ; p.313.
- Degos R, Hewitt J, Pinard J. Les Arsénones dans le traitement ambulatoire de la syphilis récente. Soc fr de Dermat, 13 décembre 1945 ; p.322.
- Gougerot H, Degos R. Le test de guérison du psoriasis par résorption d'éosine. Ann de dermat et syph 1945 ; 5 :285.
- Degos R. Le traitement des tuberculoses cutanées (lupus vulgaire) par la vitamine B12 à hautes doses. Bull et mém Soc med d hôp de Paris 1945 ;61 :250-1.
- Degos R. Poikilodermatomyosite évoluant en un an vers la mort. Fait de passage avec le lupus érythémateux aigu et le syndrome de Libmann-Sachs. Ann de dermat et syph 1945 ;5 :189-90.
- Degos R, Garnier G. Traitement de la gale par le DDT en dissolution dans un solvant organique. Ann de dermat et syph 1945 ; 5 :322.
- Degos R, Hewitt J, Pinard J. Les arsénones dans le traitement ambulatoire de la syphilis récente. Ann de dermat et syph 1945 ; 5 :322-3.

1946

- Degos R Le traitement des aorto-myocardites syphilitiques par des cures de 200 injections successives de cyanure de mercure. Ann de dermat et syph 1946 ;6 :468.
- Degos R, Delort J. Les colorants en thérapeutique dermatologique. Rev med franç 1946 ;27 :177-80.
- Degos R, Hewitt J. Kraurosis pénis. Amélioration considérable après cinquante injections d'acétate de testostérone. Soc fr de Dermat, 10 janvier 1946 ; p127.
- Degos R, Hut J, Pinard J. Les Arsénones dans le traitement de la syphilis. Paris médical, 17 janvier 1946 ; p.19.
- Degos R, Choubrac P, Duche J. Trichophytie de la main et du nez. Lymphangite et trichophytie à distance (érythème polymorphe et peut-être érythème noueux). Soc fr de Dermat, 14 février 1946 ; p.147.
- Degos R, Garnier G, Delort, Delzant. Maladies vénériennes cutanées à l'hôpital Broca. Soc fr de Dermat, 21 février 1946 ; p.157.
- Degos R. Les aortites syphilitiques. Actualités dermatologiques 1946.
- Degos R, Pasteur-Valéry-Radot. Acquisitions récentes dans le traitement de la syphilis. Les acquisitions médicales récentes, Flammarion édition 1946.
- Degos R, Delzant O. Maladie tri symptomatique de Gougerot. Soc fr de Dermat, 11 juillet 1946 ; p.516.
- Degos R, Lortat-Jacob E, Rykwaert A. Dermatomyosite succédant à la scarlatine. Amélioration rapide après injection d'huile iodée. Soc fr de Dermat, 11 juillet 1946 ; p.517.
- Degos R. Mélanose de Riehl et lichen plan. Rôle du choc émotif. Soc fr de Dermat, 14 novembre 1946 ; p.672.
- Degos R, Delort, Garnier, Allhome. Lupus érythémateux subaigu avec lésion de la muqueuse palatine. Soc fr de Dermat, 14 novembre 1946 ; p.675.
- Degos R, Garnier G. Parakératose palmaire plantaire héréditaire type Mantoux. Soc fr de Dermat, 14 novembre 1946 ; p.675.
- Degos R. Placards de dyskératose folliculaire guéris sans agent physique. Soc fr de Dermat, 12 décembre 1946 ; p.829.
- Degos R, Delort, Sainrapt. Trichophytides folliculaires disséminées. Soc fr de Dermat, 12 décembre 1946 ; p.830.

- Degos R. Dissociation persistante (sans) entre les réactions d'hémolyse (positives et les réactions de flocculation entièrement négatives. Soc fr de Dermat , 12 décembre 1946 ; p.840.
- Degos R, Garnier G. Erythrodermie arséno-benzolique non influencée par un traitement pénicillinique instauré précocément. Sc fr de Dermat, 12 décembre 1946 ; p.842.
- Degos R. Le traitement général de la tuberculose cutanée. Les Actualités Médico. Chirurg pratiques, tome 1 1946 ; p.541.

1947

- Degos R, Sainrapt A. Acanthosis nigricans ayant débuté par une glossite médiane rappelant la glossite losangique de Brocq. Epithélioma gastrique latent. Ann de dermat et syph 1947 ;7 :178-9.
- Degos R, Mace de Lépinay, Louveau E. Lipolyse segmentaire et symétrique en capitonnage. Ann de dermat et syph 1947 ;7 :165-6.
- Degos R, Cottenot P, Robert F. Un cas de mélanome de Riehl guéri par la radiothérapie sur la nuque. Bull Soc fr de dermat et syph 1947;7 :401-2.
- Degos R, Delzant O, Morival H. Erythème desquamatif en plaques, congénital et familial (généodermatose nouvelle ?). Bull Soc fr de dermat et syph 1947 ;7 :442.
- Degos R, Lortat-Jacob E, Maury P. Supériorité de la cure de 20 injections trihebdomadaires de bismuth sur les autres traitements en ce qui concerne la négativation sérologique des syphilis récentes. Bull Soc fr de dermat et syph 1947 ; 7 :332.
- Degos R, Lortat-Jacob E, Maury P. Effets cliniques et sérologiques peu satisfaisant du traitement conjugué intensif pénicilline-bismuth. Bull Soc fr de dermat et syph 1947 ;7 :351-2.
- Gougerot H, Degos R. Notion récente sur le traitement d'attaque des syphilis récentes en France. Prophylax antivén 1947 ;19 :780-91.
- Degos R, Lortat-Jacob E. Maladie de Schaumann miliaire et annulaire. Soc fr de Dermat, 13 novembre 1947 ; p.400.

1948

- Degos R. Le traitement des cancers de la peau, Paris méd 1948 ;38 :55-60.
- Degos R, Salamito J. L'acanthosis nigricans. Semaine d hôp Paris 1948 ;24 :869-74.
- Degos R, Lortat-Jacob E, Duperrat B. Parapsoriasis en plaques du membre inférieur, avec éléments papulo-squameux groupés de l'abdomen rappelant le parapsoriasis en gouttes. Arch belges dermat et syph 1948 ;4 :92-4.
- Degos R. Le traitement des aortites syphilitiques (intérêt des cures très prolongées de cyanure et de mercure). Gaz méd Paris 1948 ;1 :343-6.
- Degos R, Delort J, Tricot R. Papulose atrophiante maligne (syndrome cutané-intestinal mortel). Bull et mém Soc méd hôp Paris 1948 ;64 :803-6.
- Gougerot H, Degos R. Pénicilline dans les traitements ambulatoires des dispensaires antivénéériens. Prophylax antivén 1948 ;20 :572-4.

1949

- Degos R. Activité favorable de la vitamine C intraveineuse à hautes doses sur certaines formes de tuberculose cutanée. Bull et mém Soc m hôp de Paris 1949 ;65 :179-81.
- Degos R. le traitement d'attaque de la syphilis récente. Sem d hôp Paris 1949 ;25 :651-4.
- Degos R, Garnier G Caron J. Placard rebelle de la maladie de Duhring très heureusement influencé par l'auréomycine. Bull Soc fr de dermat et syph 1949 ;56 :490.
- Degos R, Lortat-Jacob E, Missonnier R, Darnis F. Heureux effet d'une greffe sur un tissu encore bourgeonnant de réticulose histio-monocytaire maligne ulcéro-tumorale. Bull Soc fr de dermat et syph 1949 ;56 :345-6.

1950

- Degos R, Weille R. Action rapide de l'auréomycine sur un cas grave de dermatite de Duhring-Brocq. Réflexions sur l'action de l'auréomycine dans les affections bulleuses. Bull Soc fr de dermat et syph 1950 ;57 :104-5.

- Degos R, Lortat-Jacob, Poulet J. Heureux effet de l'auréomycine sur un acné conglobata (2è cas). Bull Soc fr de dermat et syph 1950 ;57 :102-4.
- Degos R, Delzant O, Regnier F. Arsénicisme chronique, kératoses arsénicales, épithéliomas (Bowen). Bull Soc Fr Dermatol Syphiligr. 1950;57:559-60.
- Degos R, Duperrat B. 2 cas d'épithéliomas intra-épidermiques. Bull Soc Fr Dermatol Syphiligr 1950;57:529-31.
- Gougerot H, Degos R. Traitement de la syphilis récente. Prophylax Antiven. 1950;22:389-400.
- Degos R, Vissian L, Basset H. Bilans cliniques et biologiques établis chez 1340 syphilitiques (syphilis primo secondaire) ayant subi un traitement d'au minimum 4 ans (arséno-bismuth et bismuth). Ann Dermatol Syphiligr. 1950;10:497-500.
- Degos R, Lortat-Jacob E, Poulet J. Primo-infection tuberculeuse du gland. Bull Soc Fr Dermatol Syphiligr. 1950;57:389-90.
- Degos R, Lortat-Jacob E, Poulet J, Desvignes P. Secondary syphilitic maculate atrophies (round syphilitic vergetures) two months after penicillin therapy. Bull Soc Fr Dermatol Syphiligr. 1950;3:340-1.
- Degos R, Carrot E, Lortat-Jacob E, Poulet J. Dermatomyosite. Bull Soc Fr Dermatol Syphiligr. 1950 ;3:285-7.
- Degos R, Garnier G, Lortat-Jacob E, Poulet J. Chancre syphilitique de la langue pseudo-gommeux. Bull Soc Fr Dermatol Syphiligr. 1950;3:284-5.
- Degos R, Garnier G, Caron J. Adénopathie inguinale tuberculeuse avec ulceration cutanée péri-anale (primo-infection?) Bull Soc Fr Dermatol Syphiligr 1950;3:283-4.
- Degos R, Lortat-Jacob E, Poulet J, Le Breton R, Regnier F. Elimination de l'arsenic sous les effets respectifs de la pénicilline, du thiomalate de sodium et du B.A.L. dans un arsénicisme chronique. Bull Soc Fr Dermatol Syphiligr. 1950;3:281-3.
- Degos R, Rivalier E. Respective relation of various tinea capitis observed over a 3-year period. Bull Soc Fr Dermatol Syphiligr. 1950;57:211-2.
- Degos R, Vissian L, Basset H. Results of the examination of 1340 primary-secondary syphilitics who followed regular arsenobismuth and bismuth treatment for a minimum of 4 years. Bull Soc Fr Dermatol Syphiligr. 1950;57:209-11.
- Degos R, Lortat-Jacob E, Poulet J, Regnier F. Cutaneous lesions in chronic arsenic poisoning. Bull Soc Fr Dermatol Syphiligr. 1950;57:187-9.
- Degos R. Vitiligo. Entret Bichat Med Entret Bichat. 1950;31:6-10.

1951

- Degos R, Rabut R, Garnier G. Pemphigus vulgaire guéri par le moranyl (avec recul de deux ans). Bull Soc Fr Dermatol Syphiligr. 1951;58:560-2.
- Degos R, Lortat-Jacob E, Delzant O, Brizard J. Penicillo-resistance (après traitement hydrargyro-pénicillé. Action rapide du bismuth. Bull Soc Fr Dermatol Syphiligr. 1951;58:559-60.
- Degos R, Rabut R, Garnier G, Hewitt J, Lepercq G. Erythrodermic and ulcerative forms of malignant histiocytary reticulosis. Bull Soc Fr Dermatol Syphiligr. 1951;58:537-8.
- Degos R, Garnier G, Lortat-Jacob E. Actinodermatitic acute lichen planus.
- Bull Soc Fr Dermatol Syphiligr. 1951;58:536-7
- Degos R, Delort J, Hewitt J. Cutaneous amyloidosis. Bull Soc Fr Dermatol Syphiligr. 1951;58:534-6.
- Degos R, Lortat-Jacob E, Brizard J. Case of pian. Bull Soc Fr Dermatol Syphiligr. 1951;58:534.
- Gougerot H, Degos R, Meyer JJ. Reticulated lichen planus. Bull Soc Fr Dermatol Syphiligr. 1951;58:529-30.
- Degos R, Even R, Delort J. Darier's disease associated with nodular pulmonary lesions. Bull Soc Fr Dermatol Syphiligr. 1951;58:473-4.

- Degos R, Lortat-Jacob, Delort J, Sauvan R. Pityriasis rubra pilaire blanchi par l'A.C.T.H. Bull Soc Fr Dermatol Syphiligr. 1951;58:472-3.
- Degos R. Dyslipoidoses cutanées du type Oppenheim-Urbach. Ann Dermatol Syphiligr 1951;78:579-80.
- Degos R, Rabut R, Duperrat B, Leclercq R. 111 cas d'alopecies cicatricielles en petites aires (teignes exclues). L'état pseudopeladique. Bull Soc Fr Dermatol Syphiligr. 1951;58:451-2.
- Degos R, Lortat-Jacob, Leclercq R. Parapsoriasis guttata associated with parapsoriasis en plaques. Bull Soc Fr Dermatol Syphiligr. 1951;58:440-1.
- Degos R, Lortat-Jacob, Mallarmé J, Sauvan R. Réticulose à mastocytes. Bull Soc Fr Dermatol Syphiligr. 1951;58:435-40.
- Degos R, Rabut R, Garnier G, Cottenot F. Acute lupus erythematosus and pulmonary tuberculosis. Bull Soc Fr Dermatol Syphiligr. 1951;58:434-5.
- Degos R, Rabut R. Syndrome de Graham-Little. Bull Soc Fr Dermatol Syphiligr 1951;58:391-2.
- Degos R, Desbuquois G, Garnier G, Legrain M. Réticulocytose maligne cutanée et pulmonaire. Bull Soc Fr Dermatol Syphiligr. 1951;58:381-3.
- Degos R, Lortat-Jacob E, Legrain M. Acute lupus erythematosus; fatal evolution in spite of ACTH. Bull Soc Fr Dermatol Syphiligr. 1951;58:379-81.
- Degos R, Duperrat B. Intraepidermal neoplasms. Presse Med. 1951;59:396-8.
- Degos R. Dermites allergiques provoquées par des agents externes. Sem Hop 1951;27:928-33.
- Degos R. Traitement des aphtes et de l'aphtose par la vitamine C intraveineuse à hautes doses. Bull Soc Fr Dermatol Syphiligr 1951 ;58:21-2.
- Degos R, Lortat-Jacob E, Legrain M. Leishmaniose diffuse lupoïde. Bull Soc Fr Dermatol Syphiligr 1951;58:10-2.
- Degos R, Ancelin, Legrain M. Etat scléro-atrophique du gland et du méat associé à un lichen plan du fourreau. Bull Soc Fr Dermatol Syphiligr 1951;58:9-10.
- Gougerot H, Degos R. Le traitement de la syphilis récente. Gaz Med Port. 1951;4:66-74.
- Degos R, Rabut R. Sclérodémie céphalique. Action favorable de la pénicilline avec repousse des cheveux. Bull Soc fr de dermat et syph 1951;58 :45-6.

1952

- Degos R, Delort J, Garlopieau F. Tuberculose ulcéreuse subaiguë extensive de la cavité buccale. Cicatrisation très rapide par l'hydrazide de l'acide isonicotinique. Bull Soc Fr Dermatol Syphiligr. 1952;59:447-8.
- Degos R, Lortat-Jacob E, Hewitt J, Ossipowski B, Lefort P. Réticulose histiolympocytaire maligne cutanée avec monocytémie et lymphocytémie de type leucémique. Bull Soc Fr Dermatol Syphiligr. 1952;59:445-7.
- Degos R. Papulose atrophique maligne (syndrome cutané-intestinal mortel). Ann Dermatol Syphiligr (Paris). 1952;79:410-7.
- Degos R, Voisin J, Delzant O. Lèpre oculaire traitée avec succès par la cortisone et par une greffe de la cornée. Bull Soc Fr Dermatol Syphiligr. 1952;59:249.
- Degos R, Lortat-Jacob E, Hewitt J, Ossipowski B. Mast cell reticulosis, diffuse cutaneous form. Bull Soc Fr Dermatol Syphiligr. 1952;59:247-9.
- Degos R, Carteaud A, Hewitt J, Tabernat J. Pyodermatitis vegetans of the scalp and back. Bull Soc Fr Dermatol Syphiligr. 1952;59:246-7.
- Degos R, Perin L, Lortat-Jacob E, Hewitt J. Erythema elevatum diutinum with lipid infiltrations during Duhring type bullous disease. Bull Soc Fr Dermatol Syphiligr. 1952;59:226-8.
- Degos R, Garnier G, Hewitt J, Richard C. Erythema elevatum diutinum. Bull Soc Fr Dermatol Syphiligr. 1952;59:224-6.
- Degos R. L'eczéma et ses traitements. Presse Med. 1952;60:497-8.

- Degos R. Dangers de certaines medications en thérapeutique externe. Rev Prat. 1952;2:399-405.
- Degos R, Delort J. Tuberculous chancre of the penis of conjugal origin. Bull Soc Fr Dermatol Syphiligr. 1952;59:123-4.
- Degos R. Chair of skin and syphilitic diseases; inaugural address. Presse Med. 1952;60:41-5.
- Degos R. Keratosis follicularis (Darier's disease) (illustration). Ann Dermatol Syphiligr (Paris). 1952;79: 40.
- Degos R, Garnier G, Lortat-Jacob E. Effets de l'A.C.T.H. et de la cortisone sur quelques dermatoses. Bull Soc Fr Dermatol Syphiligr. 1952;59:77-9.
- Degos R, Meyer J, Delort J, Delzant O. Epitheliomas on lupus erythematosus. Bull Soc Fr Dermatol Syphiligr. 1952;59:42-3.
- Degos R, Rivalier E, Garnier G, Lepercq. Cutaneous and mucosal mycosis resistant to treatment for 10 years. Bull Soc Fr Dermatol Syphiligr. 1952;59:37-8.
- Degos R, Chaput A. Case of diffuse hyperplasia of the gums in pregnancy.
- Bull Soc Fr Dermatol Syphiligr. 1952;59:35-7.
- Degos R, Carteaud A. Allergides nodulaires (trisympôme of Gougerot) avec infection locale de l'oreille (ostéite de la caisse. Bull Soc Fr Dermatol Syphiligr. 1952;59:7-9.
- Degos R, Hewitt J, Mortier M. Mastocytome et urticaire pigmentaire; essai d'injection "in-situ" d'hyaluronidase. Bull Soc Fr Dermatol Syphiligr. 1952;59:6-7.

1953

- Degos R. Le traitement actuel de la syphilis récente. Rev prat.1953 ;3 :2031-8.
- Degos R, Lortat-Jacob E, Durand J. Generalized pustular psoriasis. Bull Soc Fr Dermatol Syphiligr. 1953;60:449-50.
- Degos R, Garnier G, Mallarmé J, Ossipowski B. Superacute lymphomonocytic leukemia, bullous form, with generalized epidermal cleavage. Bull Soc Fr Dermatol Syphiligr. 1953;60:419-20.
- Degos R, Lortat-Jacob E, Ossipowski B, Clément D. Leucémie lymphomonocytaire ou réticulose histiomonocytaire, forme érythrodermique. Bull Soc Fr Dermatol Syphiligr. 1953;60:417-8.
- Degos R, Garnier G, Ossipowski B, Labet R. Leucémie lymphoide eou lympho-histiocytaire. Erythrodermie leucémique exfoliante. Bull Soc Fr Dermatol Syphiligr. 1953;60:416-17.
- Degos R, Lortat-Jacob E, Ossipowski B, Labet R. Leucémie lymphoide avec prolifération secondaire histio-monocytaire. Eléments cutanés multinodulaires et purpuriques. Action de la cortisone. Bull Soc Fr Dermatol Syphiligr. 1953;60:414-6.
- Degos R, Delort J, Hewitt J. Maladie de Schaumann post-traumatique (érythème post-sarcoidosique). Aspect rappelant celui d'un granulome sarcoidique silicotique. Bull Soc Fr Dermatol Syphiligr. 1953;60:412-4.
- Degos R, Lortat-Jacob E, Delzant O, Hewitt J, Labet R. Maladie de Schaumann: forme érythroparakératosique (érythème sarcoidosique). Association à un prurigo nodulaire (prurigo de la maladie de Schaumann?). Bull Soc Fr Dermatol Syphiligr. 1953;60:410-2.
- Degos R. Bullous dermatosis. Gaz Med Fr. 1953;60:1039-44.
- Degos R, Vial-Weissenbach C. Action des injections locales d'hydrocortisone dans le traitement des chéloïdes. Bull Soc Fr Dermatol Syphiligr. 1953;60:275-7.
- Degos R, Carteaud A. Silicotic granulosis of sarcoidosis type: discussion of authentic Schaumann's disease. Bull Soc Fr Dermatol Syphiligr. 1953;63:258-60.
- Degos R, Delort J, Ossipowski B, Labet R. Malignant histocytic reticulosis of dermo-hypodermic tumor type (reticulosarcoma). Bull Soc Fr Dermatol Syphiligr. 1953;60:256-8.
- Degos R, Rabut R, Lortat-Jacob E, Ossipowski B, Clément D. Malignant multinodular cutaneous reticulosis (monocytic leukemia). Bull Soc Fr Dermatol Syphiligr. 1953;60:254-6.

- Degos R, Delort J, Ossipowski B, Labet R. Malignant histocytic reticulosis of erythematous-squamous (psoriasiform) and ulcerovegetans form. Bull Soc Fr Dermatol Syphiligr. 1953;60:253-4.
- Degos R, Cottenot F. Héparine et collagène. Bull Soc Fr Dermatol Syphiligr. 1953;60:229-30.
- Degos R, Cottenot F. Physiologie du mastocyte tissulaire. (Rôle de la surrénale sur le stockage. Bull Soc Fr Dermatol Syphiligr. 1953;60:228.
- Degos R, Delort J, Ossipowski B. Mast cell reticulosis; report of two new cases. Bull Soc Fr Dermatol Syphiligr. 1953;60:156-8.
- Degos R, Lortat-Jacob E, Delort J. Dermatomyositis; leukodermic stage preceding the poikilodermic stage. Bull Soc Fr Dermatol Syphiligr. 1953;60:53-5.
- Degos R, Lortat-Jacob E, Ossipowski B, Lefort P. Temporal subangiomaticous pachyderma with hypertrophying osteopathy of the extremities and broncho-pulmonary epithelioma. Bull Soc Fr Dermatol Syphiligr. 1953;60:52-3.
- Degos R, Garnier G, Hewitt J, PY J. Generalized pustular psoriasis. Bull Soc Fr Dermatol Syphiligr. 1953;60:51-2.
- Degos R, Lortat-Jacob E, Lefort P. Epidermodysplasia verruciformis. Bull Soc Fr Dermatol Syphiligr. 1953;60:6-7.
- Degos R, Carteau A. Pyodermite végétante d'Hallopeau. Ann Dermatol Syphiligr 1953.
- Degos R, Mallarmé J, Ossipowski B. Leucémie lympho-monocytaire suraigue. Forme bulleuse et clivage épidermique généralisé. Bull Soc Fr Dermatol Syphiligr ;60 :419-20.

1954

- Degos R, Delzant O. Besnier-Boeck-Schaumann disease (problem of lichen or verruca plana). Bull Soc Fr Dermatol Syphiligr. 1954;5:511.
- Degos R, Delzant O, Hewitt J. Multiple epitheliomatosis (Bowen, baso and spino-cellular) in the course of chronic medicamentous arsenic poisoning. Bull Soc Fr Dermatol Syphiligr. 1954;5:510-11.
- Degos R, Rabut R, Hewitt J. Pseudo-peladic state caused by alopecic carcinomatous metastases. Bull Soc Fr Dermatol Syphiligr. 1954;5:509-10.
- Degos R, Delort J, Ossipowski B, Lepine P. Acute leukemia with monocytes (mucous forme). Bull Soc Fr Dermatol Syphiligr. 1954;5:483-5.
- Degos R, Lortat-Jacob E, Mikol C, Van Boeckstaele P. Action favorable des infiltrations d'hydrocortisone dans des nodules de prurigo de Hyde. Bull Soc Fr Dermatol Syphiligr. 1954;5:482-3.
- Degos R, Le Coulant P, Ebrard. Maladie de Schaumann avec prurigo nodulaire (nouveau cas). Bull Soc Fr Dermatol Syphiligr. 1954;5:480-2.
- Degos R, Ossipowski B, Baranger H. Etude critique des leucémies à monocytes. Presse Med. 1954;62:1441-5.
- Degos R. Malignant atrophic papulosis: a fatal cutaneo-intestinal syndrome. Br J Dermatol. 1954;66:304-7.
- Degos R. Le traitement des cancers de la peau. Sem Hop. 1954 Jul 26-30;30(46-47):2879-81.
- Degos R, Hewitt J. Febrile recurrent atrophic panniculitis (Weber-Christian disease). Bull Soc Fr Dermatol Syphiligr. 1954;61:341-4.
- Degos R, Delort J, Hewitt J, Civatte J. Mastocytose bulleuse. Urticaire pigmentaire, réticulose à mastocytes diffuse, eruptions bulleuses. Bull Soc Fr Dermatol Syphiligr ;61 :340-1.
- Degos R, Delort J, Labet R. Lupus erythemateux aigu. Grossesse. Cortisone pendant toute la gestation. Bull Soc Fr Dermatol Syphiligr. 1954;61:337-9.
- Degos R, Lortat-Jacob E, Delzant O, Ossipowski B, Lépine J. Cutaneous lymphoid leukemia; papular and nodular form. Bull Soc Fr Dermatol Syphiligr. 1954;61:303-5.
- Degos R, Garnier G, Touraine R. Generalized pustular psoriasis, third case. Bull Soc Fr Dermatol Syphiligr. 1954;61:302-3.

- Degos R. A propos de la papulose atrophiante maligne (syndrome cutané-intestinal mortel). Bull Soc Fr Dermatol Syphiligr. 1954;61:211-3.
-
- Degos R, Garnier G, Touraine R. Glossite losangique médiane par avitaminose C. Bull Soc Fr Dermatol Syphiligr. 1954;61:99-100.
- Degos R, Delort J, Hewitt J. Mast cell reticulosis: diffuse cutaneous form without urticaria pigmentosa. Bull Soc Fr Dermatol Syphiligr. 1954;61:97-9.
- Degos R, Delort J, Hewitt J. Facial eosinophilic granuloma; new cases. Bull Soc Fr Dermatol Syphiligr. 1954;61:95-7.
- Degos R, Ossipowski B. Dermatose pigmentaire réticulaire des plis (discussion de l'acanthosis nigricans). Ann Dermatol Syphiligr (Paris). 1954;8:147-51.
- Degos R, Carteau A. Pyodermite végétante d'Hallopeau . Presse Med. 1954 Jan
- Degos R, Delort J, Desvignes P, Plessier P. Bipolar mucous aphthosis with cutaneous, articular and ocular manifestations. Bull Soc Fr Dermatol Syphiligr. 1954;61:28-30.
- Degos R, Delort J, Durand J. Forme atypique d'élastoidose cutanée nodulaires à kystes et comédons (maladie de Favre et Racouchot). Bull Soc Fr Dermatol Syphiligr. 1954;61:27-8.
- Degos R, Delort J, Hewitt J, Touraine R. Granulome éosinophilique facial. Bull Soc Fr Dermatol Syphiligr. 1954;61:9-11.
- Degos R, Lortat-Jacob E, Hewitt J, Durand J. Parapsoriasis en gouttes, kératosique, circiné et réticulé (discussion de la parakeratosis variegata). Bull Soc Fr Dermatol Syphiligr. 1954;61:7-9.
- Degos R. Present dangers of venereal diseases. Prophyl Sanit Morale. 1954 Jan;26(1):9-10.
- Degos R, Rabut R, Duperrat B, Leclercq R. L'état pseudo-peladique. Réflexions à partir de 100 cas d'alopecies cicatricielles en aires, d'apparence primitive du type pseudo-peladique. Ann Dermatol Syphiligr. 1954;81:5-26.
- Degos R, Lortat-Jacob E, Durand J. Leucémie lymphoïde chronique. Manifestations bulleuses atypiques. Bull Soc Fr Dermatol Syphiligr ;61 :121-2.
- Degos R, Meyer J, Baran L. Traitement du lupus tuberculeux par les isoniazides. Bull Soc Fr Dermatol Syphiligr ;61 :154-6.
- Degos, Delort J, Touraine R, Durand J. Mycosis fongoides et réticuloses malignes précédées de lésions psoriasiques. Bull Soc Fr Dermatol Syphiligr ;61 :122-3.
- Degos R, Lemoyne J, Lortat-Jacob E, Durand J. Sur un cas de rhinosclérome. Bull Soc Fr Dermatol Syphiligr ;61 :124-5.
- Degos R, Carteau A. Les pyodermes végétantes. Presse med ;62 :108-10.
- Degos R, Desvignes P, Plessier P. Aphthose muqueuse bipolaire avec manifestation cutanées, articulaires et oculaires. Bull Soc Fr Dermatol Syphiligr ;61 :28-30.

1955

- Degos R, Meyer J, De Lestrade. Accidents de la radiothérapie des verrues plantaires. A propos de 3 cas de nécrose tardive subite. Bull Soc Fr Dermatol Syphiligr. 1955:534-6.
- Degos R, Delort J, Cottenot F, Pernot JM. Acute lupus erythematosus in a case with 8 year follow-up of the same disease. Bull Soc Fr Dermatol Syphiligr. 1955:480-3.
- Degos R, Delort J, Ossipowski B, Pernot JM. Myeloid leukosis at termination of a case of mycosis fungoides; possibility of preceding psoriasis (sixth case). Bull Soc Fr Dermatol Syphiligr. 1955:476-8.
- Degos R, Fournier. Results of 589,997 systematic blood examinations (health examinations organized by the Primary Central Social Security Office of Paris). Prophyl Sanit Morale. 1955;27:211-3.
- Degos R. Urticaria pigmenaria y otros tipos de mastocitosis (ensayo de clasificación de las mastocitosis cutaneas). Actas Dermosifiliogr. 1955;46:759-85.
- Degos R, Ossipowski B. Cutaneous myxedema, elephantiasis and tuberous form, of lower extremities after surgery for Basedow's disease. Bull Soc Fr Dermatol Syphiligr. 1955:294-5.

- Degos R, Garnier G, Ossipowski B, Boutet R, Pernot JM. Systematized amyloidosis of the tongue, associated with a multiple myeloma of the bones (Kahler's disease). Bull Soc Fr Dermatol Syphiligr. 1955 May-Jun; (3):291-3.
- Degos R, Delort J, Garnier G. Mibelli's zoniform prokeratosis. Bull Soc Fr Dermatol Syphiligr. 1955 May-Jun; (3):264-5.
- Degos R, Touraine R. Miliary tuberculosis of the tongue. Bull Soc Fr Dermatol Syphiligr. 1955 May-Jun; (3):263-4.
- Degos R. Mastocytose en dehors de l'urticaire pigmentaire; reticulosis mastocytaires diffuses. Arch Belg Dermatol Syphiligr. 1955;11:10-22.
- Degos R, Hewitt J. Tumeurs fibroépithéliales pré malignes de Pinkus et épithéliomas basocellulaires. Ann Dermatol Syphiligr (Paris). 1955;82:124-39.
- Degos R, Cottenot F, Touraine R. Further case of mycosis fungoides after psoriasis (or psoriasiform premycosis); association with a large patch of poikiloderma. Bull Soc Fr Dermatol Syphiligr. 1955;2:137-8.
- Degos R, Delort J, Verliac F, Civatte J. Mastocytosis in a single area in an infant; local bullous eruption with generalized vasodilation of the skin. Bull Soc Fr Dermatol Syphiligr. 1955;2:135-7.
- Degos R, Rabut R, Duperrat B. Alopecia areata; benign lymphocytic reticulosis. Bull Soc Fr Dermatol Syphiligr. 1955;2:134-5.
- Degos R. Corticothérapie en dermatologie. Rev Prat. 1955;5:481-7.
- Degos R, Lortat-Jacob E, Ossipowski B, Lefort P. Névrodermite ruro-génitale avec achromie. Coexistence de vitiligo. Bull Soc Fr Dermatol Syphiligr. 1955;62:9-10.
- Degos R, Carteau A, Hewitt J. Coexistence in the same tumor of a nevo-carcinoma and of an epithelial hyperplasy (a spino-cellular combined epithelioma or a pseudo-epitheliomatous hyperplasy). Bull Soc Fr Dermatol Syphiligr. 1955;62:7-8.
- Degos R, Hazemann RH. Systematic examination in detection of syphilis in Paris area. Rev Hyg Med Soc. 1955;3:722-6.
- Degos R, Fournier M. Results of 589,997 systematic serological tests. Rev Hyg Med Soc. 1955;3:635-8.
- Degos R. Les dermatomyosites. Sem hop Paris 1955;31:3721-5.
- Degos R, Carteau A, Delort J, Pernot JM. Onyxis et périonyxis du Pemphigus. Bull Soc Fr Dermatol Syphiligr. 1955;62:475-6.
- Degos R, Cottenot F, Pernot JM. Lupus érythémateux aigu chez une malade suivie depuis huit ans pour lupus érythémateux. Bull Soc Fr Dermatol Syphiligr. 1955 ;62 :480-3.
- Degos R. ACTH et cortisone en dermatologie. Dermatologica 1955 ;110 :190-207.
- Degos R, Carteau A. Infections cutanées professionnelles. Arch Mal Prof 1955 ; 16 :43-51.

1956

- Degos R, Morel C, Ossipowski B. Histological and hematological aspects of cutaneous lesions in leukemia. Presse Med. 1956;64:1835-7.
- Degos R, Morel C, Ossipowski B. Les aspects cliniques des lésions cutanées des leucémies. Presse Med. 1956;64:1725-8.
- Degos R, Morel C, Ossipowski B. Les aspects histologiques et hématologiques des lésions cutanées des leucémies. Presse med 1956 ;64 :1835-7.
- Degos R, Hardy P, Lortat-Jacob E. Atrophic micro-adherent bullous dermatitis (pemphigus of the eye). Bull Soc Fr Dermatol Syphiligr. 1956;63:324-5.
- Civatte J, Degos R, Delort J, Kaufmann P. Parapsoriasis guttata with severe acute and highly febrile onset. Bull Soc Fr Dermatol Syphiligr. 1956;63:323-4.
- Degos R. Amyloïdose systématisée (association à un myélome multiple des os). Ann Dermatol Syphiligr (Paris). 1956;83:361-8.
- Degos R. Milestones in dermatology. XVIII. Dermatomyosite. Excerpta Med (Dermatol). 1956;10:227-8.

- Degos R, Civatte J, Ebrard G. Keratotic lentiginosis; second case. Bull Soc Fr Dermatol Syphiligr. 1956 ;2:152-3.
- Degos R, Carteau A. Lentiginose profuse kératosique. Ann Dermatol Syphiligr. 1956;83:125-9.
- Degos R, Lépine J. Therapeutic assessment, 1956-1961. Dermatovenereology. Gaz Med Fr. 1956:191-201.
- Degos R, Cottenot F, Dorenlot R. Myxedematous lichen; thyroid deficiency and favorable effects of thyroid extract. Bull Soc Fr Dermatol Syphiligr. 1956 Jan-Feb:10-1.
- Degos R. Les mastocytoses. Bull Soc Med Hôp Paris 1956;72:111-21.

1957

- Degos R, Rabut R, Lefort P. Pseudopelade; statistics of 109 new cases; findings on lichen planus of the scalp. Arch Belg Dermatol Syphiligr. 1957;13:285-99.
- Degos R, De Graciansky P, Sidi E, Tubiana R. Prognosis and therapy of skin cancers. Presse Med. 1957;65:1889-90.
- Degos R, De Graciansky P, Sidi E, Tubiana R. Dermatology. I. How to treat eczema. Presse Med. 1957;65:1841-2.
- Degos R, Delort J, Civatte J, Batista A. Exocrine poroma Pinkus (pseudo-botriomycoma of feet). Bull Soc Fr Dermatol Syphiligr. 1957;64:680-2.
- Degos R, Civatte J. Cylindromas of scalp. Bull Soc Fr Dermatol Syphiligr. 1957;64:669.
- Degos R, Cottenot F. Role of mast cells in metabolism of connective tissue. Bull Soc Fr Dermatol Syphiligr. 1957;64:548-9.
- Degos R, Lortat-Jacob E, Hardy P. The nosological place of ocular pemphigus. Dermatologica. 1957;115:205-17.
- Degos R, Ebrard. Statistics concerning penicillin therapy of syphilis. Bull Soc Fr Dermatol Syphiligr. 1957;39:363-6.
- Degos R, Lortat-Jacob E, Daguet G, Sigal S. Shortening of the period of appearance of immobilizing antibodies (Nelson's test) during reinfections. Bull Soc Fr Dermatol Syphiligr. 1957;39:362-3.
- Degos R, Ossipowski B. The dermogram (imprints of fresh sections from skin biopsy. Bull Soc Fr Dermatol Syphiligr. 1957;39:360-2.
- Degos R, Ducros, Cottenot F. Burn by an electron beam. Bull Soc Fr Dermatol Syphiligr. 1957;39:350-1.
- Degos R, Delort J, Civatte J, Lépine J, Batista. Nevoxanthoendothelioma; discussion with the ganglioneuroma of Montgomery & O'Leary. Bull Soc Fr Dermatol Syphiligr. 1957;64:260-2.
- Degos R, Rabut R, Garnier G, Desgrez G, Guilaine J. Mycosis fungoides (following eczema of long duration) with hypogammaglobulinemia. Bull Soc Fr Dermatol Syphiligr. 1957;64:259-60.
- Degos R, Rabut R, Rivalier E. Value of a national epidemiological & statistical inquiry on tinea in France; discussion of a study plan. Rev Hyg Med Soc. 1957;5:388-92.
- Degos R, Boule S. Performance of certain medical services in dermatology by qualified assistants. Rev Hyg Med Soc. 1957;5:384-7.
- Degos R, Garnier G, Guilaine J. Generalized pustular psoriasis; phases of pustules isolated with pathogenic staphylococci. Bull Soc Fr Dermatol Syphiligr. 1957;64:155-7.
- Degos R, Delort J, Labet R. Diffuse scleroderma and atrophy of Pick-Herxheimer type. Bull Soc Fr Dermatol Syphiligr. 1957;64:154-5.
- Degos R, Delort J, Civatte. Patchy parapsoriasis with alopecia areata. Bull Soc Fr Dermatol Syphiligr. 1957;64:153.
- Degos R, Carteau A, Civatte J. Familial palmo-plantar porokeratosis with elements on back of hands. Bull Soc Fr Dermatol Syphiligr. 1957;64:151-2.
- Degos R, Delort J, Touraine R. Bullous multinodular mastocytosis with generalized vasomotor disorders; new case. Bull Soc Fr Dermatol Syphiligr. 1957;64:150-1.

- Degos R, Ossipowski B, Civatte J, Touraine R. Réticuloses cutanées. *Ann Dermatol Syphiligr.* 1957;84:125-52.
- Degos R, Lortat-Jacob E, Ossipowski B, Civatte J, Touraine R. Histiocytic reticulosis with a solitary plaque; transition from the hyperplastic to the dysplastic stage. *Bull Soc Fr Dermatol Syphiligr.* 1957;64:12-4.
- Degos R, Delort J, Ossipowski B, Civatte J, Touraine R, Guilaine J. Simple hyperplastic reticulosis of the skin combined with lymph nodes reticulosarcoma; final stages of malignant reticulosis of the skin & lymph nodes with medullary localization. *Bull Soc Fr Dermatol Syphiligr.* 1957;64:11-2.
- Degos R, Lortat-Jacob E, Ossipowski B, Civatte J, Touraine R, Repesse G. Malignant reticulosis of the skin & stomach; preliminary stage of simple hyperplastic reticulosis over 30 years. *Bull Soc Fr Dermatol Syphiligr.* 1957;64:9-11.

1958

- Degos R, Touraine R May. Juvenile Pick-Herxheimer disease associated with other aspects of primary cutaneous atrophies. *Bull Soc Fr Dermatol Syphiligr.* 1958;15:557-9.
- Degos R. Venereal diseases in France. II. Syphilitic morbidity. *Prophyl Sanit Morale.* 1958 Aug;30(8):179-80.
- Degos R. Venereal diseases in France; syphilitic morbidity. *Sem Med Prof Med Soc.* 1958 Jun 30;34(24):789-90.
- Degos R, Cottenot F, Civatte J. Silicotic granulomas on tattooings from the dust of red brick. *Bull Soc Fr Dermatol Syphiligr.* 1958 Jun-Jul;65(3):272.
- Degos R, Delort J, Kaufmann P. Bullous & hemorrhagic components in subacute dermatomyositis with cancer of the stomach revealed at autopsy. *Bull Soc Fr Dermatol Syphiligr.* 1958 Jun-Jul;65(3):254-6.
- Degos R, Ebrard G. Bucco-genital familial papillomatous leukokeratosis. *Bull Soc Fr Dermatol Syphiligr.* 1958 Jun-Jul;65(3):242-3.
- Degos R, Garnier G, Delort J, Civatte J, Auzepy P. Systematized amyloidosis with medullary plasmocytosis: amyloidemyositis. *Bull Soc Fr Dermatol Syphiligr.* 1958 Jun-Jul;65(3):240-2.
- Degos R, Garnier G, Civatte J, Vogein-Rapoport, Auzepy P. Necrosing vascularitis with pustulous eruption and scleral atrophy: discussion of periarteritis nodosa. *Bull Soc Fr Dermatol Syphiligr.* 1958 Jun-Jul;65(3):238-40.
- Degos R. Cancers of the skin. *Presse Med.* 1958 May 21;66(40):916-8.
- Degos R, Touraine R. Two cases of acute occupational radiodermatitis. *Bull Soc Fr Dermatol Syphiligr.* 1958 Apr-May;65(2):125-7.
- Degos R, Delort J, Ossipowski B. Oriental sore; incubation for 3 years; biopsy study. *Bull Soc Fr Dermatol Syphiligr.* 1958 Apr-May;65(2):123-5.
- Degos R, Cottenot F, Civatte J. Reformation of a keratoacanthoma after removal by abrasion; observation of the successive stages for a period of 4 months. *Bull Soc Fr Dermatol Syphiligr.* 1958 Apr-May;65(2):122-3.
- Degos R, Lortat-Jacob E, Civatte J. Parapsoriasis en plaques with tumoral elements giving the clinical and histological appearance of mycosis fungoides; rapid and spontaneous cure of the tumors. *Bull Soc Fr Dermatol Syphiligr.* 1958 Apr-May;65(2):119-21.
- Degos R, Garnier G, Lefort P, Auzepy P. Extensive yeast dermatitis treated with methyl violet & methyl green following failure of mycostatin therapy. *Bull Soc Fr Dermatol Syphiligr.* 1958 Jan-Mar;65(1):50-1.
- Degos R, Lortat-Jacob E, Garnier G, Martin P, Auzepy P. *Bull Soc Fr Dermatol Syphiligr.* 1958 Jan-Mar;65(1):48-50.

1959

- Degos R, Rivalier E, Lefort P. Griseofulvin in the treatment of dermatophyte infections. (Complementary results) *Bull Soc Ophthalmol Fr.* 1959 Nov-Dec;5:669-70.
- Degos R, Lemoyne J, Lefort P, Drouhet E, Lockart A. Massive pharyngo-laryngeal moniliasis. Importance of the method of application of nystatin. *Bull Soc Ophthalmol Fr.* 1959 Nov-Dec;5:670-2.

- Degos R, Drouhet, Touraine R, Dana M. Monilial granuloma. Effects of amphotericin B. Bull Soc Ophtalmol Fr. 1959 Nov-Dec;5:632-7.
- Degos R, Delzant O, Civatte J. Commissural moniliasis with papillomatosis and verrucosis. Bull Soc Ophtalmol Fr. 1959 Nov-Dec;5:637-8.
- Degos R, Delort J, Civatte J, Guilaine J, Lockart T A. Moniliasis with papillomatosis of the foot. Discussion of a monilial granuloma. Papillomatous and hyperkeratosis moniliasis. Bull Soc Ophtalmol Fr. 1959 Nov-Dec;5:630-2.
- Degos R, Calas E, Civatte J, Vincent P. Cutaneous reticulosis with Letterer-Siwe histological picture. Recovery continuing for more than a year. Bull Soc Ophtalmol Fr. 1959 Nov-Dec;5:648-9.
- Degos R, Bazex A, Garnier G, Civatte J, Dupre A. Follicular mucinosis (Pinkus' "alopecia mucinosa"). Bull Soc Ophtalmol Fr. 1959 Nov-Dec;5:626-9.
- Degos R. Mucino-se papuleuse type scléro-myxoedème. Ann Dermatol Syphiligr. 1959 Sep-Oct;86:486-94.
- Degos R, Rivalier E, Lefort P. Griseofulvin in the treatment of tinea. Bull Soc Ophtalmol Fr. 1959 Jun-Jul;3:281-8.
- Degos R, Carteau A, Lortat-Jacob E, Puissant A, Lockart A. Malignant cutaneo-ganglionic histiocytic reticulosis with hepatosplenomegaly. Bull Soc Ophtalmol Fr. 1959 Jun-Jul;3:272-3.
- Degos R, Civatte J. The silicotic granuloma of the skin. Hautarzt. 1959 Mar;10:106-10.
- Degos R, Touraine R. Fungal mycoses & cutaneous reticuloses preceded by chronic dermatoses. Minerva Dermatol. 1959 Mar;34(3):161-7.
- Degos R, Lépine J. Present treatment of recent syphilis. Vie Med. 1959 Jan;40(1):25-6.

1960

- Degos R, Guilaine J, Decaudin A. A case of chronic atrophiant polychondritis. Bull Soc Fr Dermatol Syphiligr. 1960 Nov-Dec;67:893-8.
- Degos R, Guilaine J, Civatte J, Puissant A, Veron P. Malignant granuloma of the face. Bull Soc Fr Dermatol Syphiligr. 1960 Nov-Dec;67:1021-4.
- Degos R, Delzant O. Secondary syphilis rich in Treponema with weakly positive serology (role of insufficient antibiotic therapy on the contradictory results). Bull Soc Fr Dermatol Syphiligr. 1960 Nov-Dec;67:1029-31.
- Degos R, Delort J, Civatte J, Puissant A. Posttraumatic mycosis fungoides on poikilodermic parapsoriasis. Spontaneous resorption and iterative development. Bull Soc Fr Dermatol Syphiligr. 1960 Nov-Dec;67:852-4.
- Degos R, Civatte J. Hailey-Hailey benign pemphigus and Darier's bullous disease. Bull Soc Fr Dermatol Syphiligr. 1960 Nov-Dec;67:854-5.
- Degos R, Civatte J, Touraine R. Ferguson-Smith epithelioma. Bull Soc Fr Dermatol Syphiligr. 1960 Nov-Dec;67:855-60.
- Degos R, Mascarenhas. Monilial granulomas. Papillomatous and hyperkeratotic moniliasis. Bull Soc Fr Dermatol Syphiligr. 1960 Aug-Oct;67:701-5.
- Degos R. The resurgence of syphilis. Prophyl Sanit Morale. 1960 Jul;32:178-9.
- Degos R. The treatment of cutaneous epitheliomas. Gerontol Clin (Basel). 1960 Jun 25;67:1439-46.
- Degos R, Marie J, Leveque B, Guilaine J. Mutilating aphthosis of the lip. Bull Soc Fr Dermatol Syphiligr. 1960 Jun-Jul;67:425-7.
- Degos R, Lortat-Jacob E, Civatte J. Follicular mucinosis (mucinous alopecia of Pinkus), the beginning lesion. Bull Soc Fr Dermatol Syphiligr. 1960 Jun-Jul;67:495-6.
- Degos R, Lépine J, Lortat-Jacob E, Civatte J. Eosinophilic granuloma of the nose with underlying bone involvement. Bull Soc Fr Dermatol Syphiligr. 1960 Jun-Jul;67:492-5.
- Degos R, Lépinay B. Teleroentgen therapy with low voltage (apparatus with beryllium aperture) in the treatment of malignant hemopathies and reticulopathies. Bull Soc Fr Dermatol Syphiligr. 1960 Jun-Jul;67:526-9.

- Degos R, Delzant O, Civatte J. Paucibacillary cutaneous tuberculosis causing consideration of Miescher's disciform granulomatosis. *Bull Soc Fr Dermatol Syphiligr.* 1960 Jun-Jul;67:427-9.
- Degos R, Civatte J, Bossuyt. Innumerable nevus tumors without histological signs of malignancy ("profuse lentiginosis") appearing 7 months after the removal of a pigmented nevus. *Bull Soc Fr Dermatol Syphiligr.* 1960 Jun-Jul;67:422-5.
- Degos R, Guilaine J. Clinical examination of a patient with a leg ulcer. *Rev Prat.* 1960 May 21;10:1581-91.
- Degos R. Current recrudescence of recent syphilis. *Bull Mem Soc Med Hop Paris.* 1960 May 13-20;76:662-4.
- Degos R. Griseofulvin treatment at Saint Louis Hospital, Paris. *Arch Dermatol.* 1960 May;81:806.
- Degos R, Touraine R. Vaccination in the course of cutaneous mastocytosis. *Bull Soc Fr Dermatol Syphiligr.* 1960 Apr-May;67:254.
- Degos R, Kaufmann P, Civatte J, Mouly R. Spinocellular epithelioma on atheroma. *Bull Soc Fr Dermatol Syphiligr.* 1960 Apr-May;67:187-90.
- Degos R, Grenet P, Delort J, Lépinay B. Angiochondromatosis (Maffucci's syndrome). Apropos of 3 cases. *Bull Soc Fr Dermatol Syphiligr.* 1960 Apr-May;67:219-22.
- Degos R, Delort J. Syphilitic chancre masked by tetracycline, with later renewal in situ. *Bull Soc Fr Dermatol Syphiligr.* 1960 Apr-May;67:252-3.
- Degos R, Civatte J, Touraine R. Circumscribed ichthyotic condition on premycotic erythema. *Bull Soc Fr Dermatol Syphiligr.* 1960 Apr-May;67:191-2.
- Degos R, Rivalier E, Lefort P. Griseofulvin in the treatment of tinea, onychomycosis and cutaneous dermatophyte infections. *Bull Mem Soc Med Hop Paris.* 1960 Mar 18-25;76:405-10.
- Degos R, Rivalier E, Lefort P. La griseofulvine. *Ann Dermatol Syphiligr (Paris).* 1960 Mar-Apr;87:121-44.
- Degos R, Lortat-Jacob E, Garnier G, Dana M. Verrucose lichen circinatus and mucous erosive lichen. *Bull Soc Ophtalmol Fr.* 1960 Jan-Mar;67:20.
- Degos R, Lortat-Jacob E, Civatte J, Melekian B. Kaposi's disease. Extension of the osseous involvement contrasting with the obliteration of the cutaneous lesions by penicillin. *Bull Soc Ophtalmol Fr.* 1960 Jan-Mar;67:21-3.
- Degos R, Civatte J, Guilaine J. Sebaceous epithelioma. *Bull Soc Ophtalmol Fr.* 1960 Jan-Mar;67:32-4.
- Degos R, Rivalier E, Lefort P. Treatment of favus with griseofulvin. *Trans St Johns Hosp Dermatol Soc.* 1960;45:75-6.

1961

- Degos R, Touraine R. Results of the treatment of 50 cases of Duhring's disease. *Bull Soc Fr Dermatol Syphiligr.* 1961 Nov-Dec;68:872-8.
- Degos R, Touraine R, Leclercq A. Duhring's disease and vulvar epithelioma. *Bull Soc Fr Dermatol Syphiligr.* 1961 Nov-Dec;68:863-5.
- Degos R, Rey M. Generalized herpes in an eczematous adult. Discussion of the Kaposi-Juliusberg syndrome. *Bull Soc Fr Dermatol Syphiligr.* 1961 Nov-Dec;68:813-6.
- Degos R, Lortat-Jacob E, Rey M. The very rapidly favorable action of sulfamethopyrazine on a reactional outbreak of lepromatous leprosy. *Bull Soc Fr Dermatol Syphiligr.* 1961 Nov-Dec;68:865-8.
- Degos R, Garnier G. Disseminated hyperkeratotic verrucose nevus greatly improved by vitamin A. *Bull Soc Fr Dermatol Syphiligr.* 1961 Nov-Dec;68:861-2.
- Degos R, Delzant O. Keratosis pilaris rubra with a large plaque of cicatricial alopecia. *Bull Soc Fr Dermatol Syphiligr.* 1961 Nov-Dec;68:868-9.
- Degos R, Delort J, Touraine R. A recent case of occupational acute radiodermatitis. *Bull Soc Fr Dermatol Syphiligr.* 1961 Nov-Dec;68:810-2.

- Degos R, Cottenot F, Civatte J. Juxta-articular nodes coexistent with annular granuloma. Dyslipoidosis with diabetes. Bull Soc Fr Dermatol Syphiligr. 1961 Nov-Dec;68:764-5.
- Degos R, Castaigne P, Bertrand I, Sigal S. Subcutaneous cysticercosis with central nervous manifestations. Bull Soc Fr Dermatol Syphiligr. 1961 Aug-Oct;68:568-70.
- Degos R, Civatte J. Unusual histological appearances in Duhring-Brocq's disease. Br J Dermatol. 1961 Aug-Sep;73:295-9.
- Degos R, Civatte J. Physiology and physiopathology of the hair. Classification of alopecias. Rev Prat. 1961 Jul 1;11:1919-26.
- Degos R, Lortat-Jacob E, Touraine R. Methionine in the treatment of porphyrias in adults. Bull Soc Fr Dermatol Syphiligr. 1961 Jun-Jul;68:457-9.
- Degos R, Civatte J. Unusual histological aspects of Duhring-Brocq disease. Bull Soc Fr Dermatol Syphiligr. 1961 Jun-Jul;68:381-6.
- Degos R, Civatte J. Eccrine poromas with atypical localization and histological aspect. Bull Soc Fr Dermatol Syphiligr. 1961 Jun-Jul;68:455-7.
- Degos R, Guilaine J, Decaudin A. Atrophic chronic polychondritis. Presse Med. 1961 May 24;69:1117-20.
- Dupont A, Degos R, Civatte J. Papular basocellular epithelioma associated with a sessile epithelioma. Bull Soc Fr Dermatol Syphiligr. 1961 Apr-May;68:154-5.
- Degos R, Touraine R, Debauchez C. Darier's disease disappearing completely during vitamin A treatments. Bull Soc Fr Dermatol Syphiligr. 1961 Apr-May;68:162-4.
- Degos R, Duverne J, Picot C. Actinobiotropism with acute seborrheic manifestations after radiotherapy for basocellular epithelioma. Cure with antibiotics. Bull Soc Fr Dermatol Syphiligr. 1961 Apr-May;68:225-7.
- Degos R, Delort J, Touraine R. Elephantiasic myxedema with exophthalmos and hippocratic fingers and toes. Bull Soc Fr Dermatol Syphiligr. 1961 Apr-May;68:155-9.
- Degos R, Cottenot F, Civatte J. Isolated amyloidosis of the glans penis. Bull Soc Fr Dermatol Syphiligr. 1961 Apr-May;68:159-60.
- Degos R, Rivalier E, Lefort P. Action of griseofulvin in the treatment of tinea. Sem Hop Ther Paris. 1961 Feb;37:125-7.
- Degos R, Touraine R. Incontinentia pigmenti avec état poikilodermique. Bull Soc Fr Dermatol Syphiligr. 1961 Jan-Mar;68:6-10.
- Degos R, Sidi E, Civatte J, Hincky M. Follicular mucinosis (mucinous alopecia). Discussion of a hematoderma. Bull Soc Fr Dermatol Syphiligr. 1961 Jan-Mar;68:10-1.
- Degos R, Lortat-Jacob E, Veron P. Hemorrhagic varicella during a lymphoid leukosis treated with corticoids. Favorable evolution. Bull Soc Fr Dermatol Syphiligr. 1961 Jan-Mar;68:14-5.
- Degos R, Lortat-Jacob E, Veron P. Diffuse ichthyosis during Hodgkin's disease. Severe lack of vitamin A. Bull Soc Fr Dermatol Syphiligr. 1961 Jan-Mar;68:12.
- Degos R, Lépine J. Lichen striatus albus associated with an achromic nevus. Bull Soc Fr Dermatol Syphiligr. 1961 Jan-Mar;68:12-3.

1962

- Degos R, Touraine R, Haag M, Hauser L. Value of free pictorial expression in patients hospitalized for dermatoses. Preliminary note concerning 3 cases of pruritus and 3 of psoriasis. Bull Soc Fr Dermatol Syphiligr. 1962 Nov-Dec;69:870-3.
- Degos R, Guilaine J. Centrifugal telangiectatic and purpuric annular erythema developing for 10 years. Bull Soc Fr Dermatol Syphiligr. 1962 Nov-Dec;69:840-2.
- Degos R, Cottenot F. Sutton's disease with cyclic development. Bull Soc Fr Dermatol Syphiligr. 1962 Nov-Dec;69:849-50.
- Degos R, Civatte J, Touraine R. Baso-cellular nevi. Bull Soc Fr Dermatol Syphiligr. 1962 Nov-Dec;69:842-5.
- Degos R, Lortat-Jacob E, Tinthoin JF. Late diffuse ichthyosis with lymph node reticulosarcoma. Bull Soc Fr Dermatol Syphiligr. 1962 Aug-Oct;69:596-7.

- Civatte J, Degos R. Histologically typical annular granuloma in the form of disseminated papular eruption. *Bull Soc Fr Dermatol Syphiligr.* 1962 Aug-Oct;69:584-5.
- Degos R. Special etiological circumstances of cutaneous cancers. *Actas Dermosifiliogr.* 1962 Jul-Aug;53:303-22.
- Degos R, Delort J, Civatte J, Poirès Batista A. Epidermal tumor with an unusual appearance: clear cell acanthoma. *Ann Dermatol Syphiligr.* 1962 Jul-Aug;89:361-71.
- Degos R. Acceleration of the resurgence of syphilis morbidity. *Rev Hyg Med Soc.* 1962 Jul-Aug;10:434-5.
- Degos R, Vial-Weissenbach C, Civatte J. Tuberculous lupus after BCG vaccination by sarification. *Bull Soc Fr Dermatol Syphiligr.* 1962 Jun-Jul;69:433-4.
- Degos R, Touraine R, Tinthoin JF. Circumscribed sheet-like scleroderma (extensive benign sclerodermiform cellulitis). *Bull Soc Fr Dermatol Syphiligr.* 1962 Jun-Jul;69:428-30.
- Degos R, Garnier G, Lafaix C. Lyell syndrome. *Bull Soc Fr Dermatol Syphiligr.* 1962 Jun-Jul;69:430-2.
- Degos R, Touraine R, Arouete J. Chronic erythema migrans. (Discussion of a rickettsial origin). *Ann Dermatol Syphiligr.* 1962 May-Jun;89:247-60.
- Degos R, Touraine R, Civatte J. Familial incontinentia pigmenti. *Bull Soc Fr Dermatol Syphiligr.* 1962 Apr-May;69:172-4.
- Degos R, Touraine R, Civatte J, Repesse G. Malignant histiocytic reticulosis of the infant. The deep multinodular cutaneous form. *Bull Soc Fr Dermatol Syphiligr.* 1962 Apr-May;69:233-8.
- Degos R, Guilaine J. Diffuse cutaneous mastocytosis. *Bull Soc Fr Dermatol Syphiligr.* 1962 Apr-May;69:268-9.
- Degos R, Garnier G, Civatte J. Pustulosis by *Candida albicans* with psoriasiform lesions reminiscent of pustular psoriasis. *Bull Soc Fr Dermatol Syphiligr.* 1962 Apr-May;69:231-3.
- Degos R, Civatte J, Guilaine J. Apropos of nevo-xantho-endothelioma (benign eruptive histiocytosis). *Bull Soc Fr Dermatol Syphiligr.* 1962 Apr-May;69:269-72.
- Degos R, Civatte J, Batista AP. Follicular mucinosis: Is the alopecic "innominate dermatosis" of H. Gougerot and P. Blum (1932) the first case of it?. *Bull Soc Fr Dermatol Syphiligr.* 1962 Apr-May;69:228-31.
- Degos R, Civatte J, Touraine R. Anatomico-clinical definition and physiopathological generalities of eczema. *Rev Prat.* 1962 Mar 1;12:663-78.
- Degos R, Touraine R, Leclercq A. Biochemical study of 2 cases of Oppenheim-Urbach dyslipoidosis. *Bull Soc Fr Dermatol Syphiligr.* 1962 Jan-Mar;69:72-4.
- Degos R, Civatte J, Ossipowski B, Haag M. Malignant lympho-reticulopathy of the lymphodermia type in a 7-year-old child. *Bull Soc Fr Dermatol Syphiligr.* 1962 Jan-Mar;69:54-5.
- Degos R, Bernard J, Cernea P, Rey M, Ripault J, Ziegler G. Isolated bucco-lingual histoplasmosis. *Bull Soc Fr Dermatol Syphiligr.* 1962 Jan-Mar;69:41-6.

1963

- Degos R, Touraine R, Belaich S, Tinthoin JF. Rickettsiosis of ulcerative nodular hypodermatitis type. *Bull Soc Fr Dermatol Syphiligr.* 1963 Nov-Dec;70:811-2.
- Degos R, Delzant O. Keratoacanthoma of the lips. *Bull Soc Fr Dermatol Syphiligr.* 1963 Nov-Dec;70:823-4.
- Degos R, Touraine R, Civatte J, Belaich S, Tinthoin J. Sarcoma on a leg ulcer cicatrix. *Bull Soc Fr Dermatol Syphiligr.* 1963 Nov-Dec;70:815-6.
- Degos R, Delzant O, Touraine R. Acrodermatitis entheropathica, complete and late form. *Bull Soc Fr Dermatol Syphiligr.* 1963 Nov-Dec;70:813-5.
- Degos R, Touraine R, Tinthoin JF, Buzacoux J. Erythromelalgia in children. *Bull Soc Fr Dermatol Syphiligr.* 1963 Nov-Dec;70:808-10.
- Degos R, Touraine R, Thorek F. Cutis marmorata telangiectata congenita. *Bull Soc Fr Dermatol Syphiligr.* 1963 Nov-Dec;70:778-81.

- Degos R, Touraine R, Guilaine J, Civatte J. DUHRING'S DISEASE IN CHILDREN (APROPOS OF 2 RECENT CASES). Bull Soc Fr Dermatol Syphiligr. 1963 Nov-Dec; 70: 776-8.
 - Degos R, Touraine R, Civatte J. CIRCUMSCRIBED ICHTHYOSIS REVEALING A MYCOSIS FUNGOIDES. Bull Soc Fr Dermatol Syphiligr. 1963 Nov-Dec; 70: 775-6.
 - Degos R. Cutaneous MANIFESTATIONS OF HEMORETICULOPATHIES IN THE ADULT. NOSOLOGICAL CATEGORIES. Rev Prat. 1963 Sep 11;13:2785-92.
 - Degos R. Cutaneous MANIFESTATIONS OF HEMORETICULOPATHIES IN THE ADULT. GENERAL CONCEPT) Rev Prat. 1963 Sep 11;13:2751-6.
 - Degos R, Touraine R, Lépine J, Belaich S. SYPHILITIC GUMMATA IN SYMMETRICAL PATCHES OF THE LOWER EXTREMITIES. Bull Soc Fr Dermatol Syphiligr. 1963 Sep-Oct; 70: 521-4.
 - Degos R, Touraine R, Meyer J, Civatte J, Belaich S. KAPOSÍ'S DISEASE OF RECURRING BOTRYOMYCOMA TYPE. Bull Soc Fr Dermatol Syphiligr. 1963 Sep-Oct; 70: 524-5.
 - Degos R, Lortat-Jacob E, Ossipowski B, GAY J. MONOCYTIC LEUKEMIA (LEUKEMIC RETICULOSIS). Bull Soc Fr Dermatol Syphiligr. 1963 Sep-Oct; 70: 522-4.
 - Degos R, Civatte J. INTRACORNEAL ECCRINE PSEUDO-CHROMHIDROSIS.
 - Bull Soc Fr Dermatol Syphiligr. 1963 Jul-Aug; 70: 402-3.
 - Degos R, Civatte J, Lefort P. RETICULO-HISTIOCYTOMA (GIANT CELL HISTIOCYTOMATOSIS). Bull Soc Fr Dermatol Syphiligr. 1963 Jul-Aug; 70: 395-7.
 - Degos R, Garnier G, Civatte J. LICHENOID ERUPTION AFTER HANDLING AN ANTIFREEZE FOR CEMENT. Bull Soc Fr Dermatol Syphiligr. 1963 Jul-Aug; 70: 394-5.
 - Degos R, Garnier G. CICATRICIAL ALOPECIA FOLLOWED FOR 5 YEARS AFTER AN ALCOHOLIZATION OF THE GASSERIAN GANGLION. Bull Soc Fr Dermatol Syphiligr. 1963 Jul-Aug; 70: 393-4.
 - Degos R, Touraine R, Puissant A, Belaich S. PERITUMORAL Cutaneous METASTASES FROM A SPINOUS CELL EPITHELIOMA OF THE FOREHEAD. Bull Soc Fr Dermatol Syphiligr. 1963 Jul-Aug; 70: 351-3.
 - Degos R, Guilaine J. POSTTRAUMATIC NECROSIS OF THE NASAL SEPTUM IN THE YOUNG CHILD. Bull Soc Fr Dermatol Syphiligr. 1963 Jul-Aug; 70: 323-5.
 - Degos R, Civatte J, Lépinay B. BOWEN'S DISEASE AND PATCH-SHAPED ANO-VULVAR PAGET'S DISEASE AND THEIR THERAPEUTIC PROBLEM. Bull Soc Fr Dermatol Syphiligr. 1963 Apr-May; 70: 177-81.
 - Degos R, Delort J, CHARLAS J. AINHUM WITH PALMO-PLANTAR KERATODERMA. Bull Soc Fr Dermatol Syphiligr. 1963 Apr-May; 70: 136-8.
 - Degos R, Touraine R, PREAUX J. 2 CASES OF DARIER-FERRAND DERMATO-FIBROSARCOMA IN CHILDREN. Bull Soc Fr Dermatol Syphiligr. 1963 Apr-May; 70: 134-5.
 - Degos R, Touraine R, Civatte J, Belaich S. ERYTHRODERMA WITH APPEARANCE OF PUSTULAR PSORIASIS DURING A CASE OF DUHRING'S DISEASE TREATED WITH HYDROXYCHLOROQUINE. Bull Soc Fr Dermatol Syphiligr. 1963 Apr-May; 70: 129-34.
 - Degos R, Delzant O, Civatte J. CORNEAL MOLLUSCUM CONTAGIOSUM. Bull Soc Fr Dermatol Syphiligr. 1963 Apr-May; 70: 128-9.
 - Degos R. Malignant cutaneous reticulosis. Rev Clin Esp. 1963 Mar 15; 88: 321-8.
 - Degos R. Current aspects of primary and secondary syphilis. Vie Med. 1963 Mar; 44: 343-66.
 - Degos R, Delzant O. Epidemiology of syphilis. Vie Med. 1963 Mar; 44: 333-40.
 - Degos R. Urticaria pigmentosa and mastocytosis. Rev Prat. 1963 Feb 21; 13: 601-14.
- 1964**
- Degos R. PRESENT SITUATION OF DERMATOLOGY AND SYPHILOGRAPHY. Rev Prat. 1964 Dec 9; 14: SUPPL: 71-6.
 - Degos R. GENERAL CONSIDERATIONS ON THE TREATMENT OF ANGIOMAS. Ann Chir Plast. 1964 Dec; 19: 362-6.
 - Degos R, Touraine R, Lortat-Jacob E, Lépinay B. SPONTANEOUS REGRESSION OF LARGE TUBEROUS ANGIOMAS OF THE FACE. Ann Chir Plast. 1964 Dec; 19: 320-1.

- 1Degos R, Civatte J, Delort J, Beuve-Méry, LESSARD MR. OSTRACEOUS CHEILITIS WITH PRESENCE OF NUMEROUS MONILIA. Bull Soc Fr Dermatol Syphiligr. 1964 Sep-Oct;71:568-70.
- Degos R, Delort J, Civatte J, Beuve-Méry. MUCINOSIS FOLLICULARIS AND MYCOSIS FUNGOIDES. Bull Soc Fr Dermatol Syphiligr. 1964 Jul-Aug;71:426-7.
- Degos R, Guilaine J. PURPURIC AND PIGMENTED ERYTHEMA ANNULARE CENTRIFUGUM. Bull Soc Fr Dermatol Syphiligr. 1964 Jul-Aug;71:450-2.
- Degos R. MELKERSSON-ROSENTHAL SYNDROME AND HERPES VIRUS. Bull Soc Fr Dermatol Syphiligr. 1964 Jul-Aug;71:445-6.
- Degos R, Civatte J, Fleury P, Belaich S. LABIO-JUGAL PAPILLOMATOUS AND HYPERKERATOTIC MONILIASIS. Bull Soc Fr Dermatol Syphiligr. 1964 Jul-Aug;71:431.
- Degos R, Touraine R, Civatte J, Belaich S. MIESCHER'S GRANULOMATOUS CHEILITIS. ONSET OF A MELKERSSON-ROSENTHAL (?) SYNDROME WITH HERPES. Bull Soc Fr Dermatol Syphiligr. 1964 Jul-Aug;71:430.
- Degos R, Touraine R, Belaich S, Buzacoux J. BESNIER-BOECK-SCHAUMANN DISEASE OF DEEP LOCALIZATION WITH PARTICULAR HISTOLOGICAL ASPECTS. Bull Soc Fr Dermatol Syphiligr. 1964 Jul-Aug;71:428-9.
- Degos R, Guilaine J, Ribera A. PATCHY NEVOCARCINOMA OF DUBREUILH'S MELANOSIS OF THE BUCCAL MUCOSA. Bull Soc Fr Dermatol Syphiligr. 1964 Jul-Aug;71:427-8.
- Degos R, De Graciansky P, Duperrat B, Hamburger J, Hewitt J, Péquignot H. WHAT ARE THE INDICATIONS FOR CORTICOTHERAPY IN DERMATOLOGY? Presse Med. 1964 Jun 20;72:1803-5.
- Degos R, De Graciansky P, Duperrat B, Hamburger J, Péquignot H. PLAN OF RESEARCH AND TREATMENT OF AN OCCUPATIONAL ECZEMA. Presse Med. 1964 Jun 6;72:1667-8.
- De Graciansky P, Degos R, Duperrat B, Hamburger J, Hewitt J, Péquignot H. THE SOCIAL PLAGUES: SYPHILIS AND PROSTITUTION. Prophyl Sanit Morale. 1964 Jun;36:150-1.
- De Graciansky P, Degos R, Duperrat B, Hamburger J, Hewitt J, Péquignot H. CURRENT PROBLEMS IN THE TREATMENT OF SYPHILIS. Prophyl Sanit Morale. 1964 Jun;36:135-49.
- De Graciansky P, Degos R, Duperrat B, Hamburger J, Hewitt J, Péquignot H. CURRENT PROBLEMS IN THE TREATMENT OF SYPHILIS. Presse Med. 1964 May 23;72:1491-6.
- Degos R. THE RECRUDESCENCE OF SYPHILIS AND MEDICO-SOCIAL MEANS OF GUARDING AGAINST IT. Rev Prat. 1964 May 11;14:1775-85.
- Degos R, Beuve-Méry, Buzacoux J, Daniel F. PERIARTERITIS NODOSA WITH STRICTLY Cutaneous SYMPTOMATOLOGY. Bull Soc Fr Dermatol Syphiligr. 1964 May-Jun;71:297-8.
- Degos R, Civatte J, Garnier G, Bourlond A, Belaich S. "NAEVUS NAEVO-CELLULARIS PARTIM LIPOMATODES" OR BALLOON CELL NEVUS. Bull Soc Fr Dermatol Syphiligr. 1964 Mar-Apr;71:166-72.
- Degos R, Touraine R. TREATMENT OF HERPES RECURRENS WITH A SPECIFIC VACCINE. Bull Soc Fr Dermatol Syphiligr. 1964 Mar-Apr;71:161-6.
- Degos R, Touraine R, Civatte J, Belaich S, Franck D. KAPOSII'S DISEASE. (APROPOS OF 28 CASES). Ann Dermatol Syphiligr (Paris). 1964 Mar-Apr;91:113-26.
- Degos R. CLINICAL MANIFESTATIONS OF RECENT SYPHILIS. Mars Med. 1964;101:731-5.
- Degos R, Guilaine J. MANTOUX' POROKERATOSIS. Bull Soc Fr Dermatol Syphiligr. 1964 Jan-Feb;71:51-2.
- Degos R, Guilaine J. DEEP ANNULAR GRANULOMAS. Bull Soc Fr Dermatol Syphiligr. 1964 Jan-Feb;71:49-51.
- Degos R, Civatte J, Delzant O, Belaich S. ADENOMATOSIS OF THE NIPPLE. Bull Soc Fr Dermatol Syphiligr. 1964 Jan-Feb;71:47-9.
- Degos R, Civatte J, Touraine R, Guilaine J. SPONTANEOUSLY HEALING FERGUSON-SMITH EPITHELIOMAS AND MULTIPLE FAMILIAL KERATOACANTHOMAS. Hautarzt. 1964 Jan;15:7-11.
- Degos R, Ossipowski B, Civatte J. EPIDERMAL CYST OF CENTRIFUGAL ANNULAR DEVELOPMENT. Ann Dermatol Syphiligr (Paris). 1964 Jan-Feb;91:43.

- Degos R, Delort J, Charlas J. RICKETTSIOSIS OF NECROTIC PURPURA TYPE OF THE LOWER EXTREMITIES. *Ann Dermatol Syphiligr (Paris)*. 1964 Jan-Feb;91:42.
- Degos R, Guilaine J, Civatte J. MULTIPLE GLOMUS TUMORS. *Ann Dermatol Syphiligr (Paris)*. 1964 Jan-Feb;91:40-1.
- Degos R, Touraine R. MALIGNANT Cutaneous RETICULOSES IN ADULTS. *Postgrad Med*. 1964 Jan;35:63-7.

1965

- Degos R. Serology of syphilis. *Gaz Med Fr*. 1965 Dec 10;72(23):4019-32.
- Degos R. The serology of syphilis. *Prophyl Sanit Morale*. 1965 Dec;37(12):363-80.
- Degos R, Laplane R, Sigal S. Incontinentia pigmenti in the prepigmentary phase. *Bull Soc Fr Dermatol Syphiligr*. 1965 Nov-Dec;72(6):839-40.
- Jablonska, Degos R, Starzynski S, Civatte J, Lépinay B. Recurring sheet-form Spitz melanoma that appeared at 50 years of age. *Bull Soc Fr Dermatol Syphiligr*. 1965 Nov-Dec;72(6):802-4.
- Degos R, Bernadou M, Belaich S. Pick-Herxheimer disease with erythemato-nodular lesions. *Bull Soc Fr Dermatol Syphiligr*. 1965 Nov-Dec;72(6):807.
- Degos R, Garnier G. Parapsoriasis in acute gout with lesions of the buccal mucosa. *Bull Soc Fr Dermatol Syphiligr*. 1965 Jul-Aug;72(4):330-2.
- Degos R, Lortat-Jacob E, Sigal S, Reyrole L. Spaced abscesses, due to filaria medinensis, of the left arm. *Bull Soc Fr Dermatol Syphiligr*. 1965 May-Jun;72(3):233-4.
- Degos R, Touraine R, Tournier G. Late lupoid secondary syphilis. *Bull Soc Fr Dermatol Syphiligr*. 1965 May-Jun;72(3):232-3.
- Degos R, Touraine R, Guilaine J, Tournier G. Accidental mercurial erythema. *Bull Soc Fr Dermatol Syphiligr*. 1965 May-Jun;72(3):230-2.
- Degos R. NEVOCARCINOMAS. *Rev Prat*. 1965 Mar 21;15:1047-72.
- Degos R, Guilaine J, Recoules J. MICROGUMMATOUS TUBERCULOSIS OF THE PENIS. *Bull Soc Fr Dermatol Syphiligr*. 1965 Mar-Apr;72:119-20.
- Degos R, Guilaine J, Civatte J. NEW CASE OF HAILEY-HAILEY DISEASE ASSOCIATED WITH DARIER'S DISEASE. *Bull Soc Fr Dermatol Syphiligr*. 1965 Mar-Apr;72:117-9.
- Degos R, Civatte J, Touraine R, Ossipowski B, Gonzales-Mendoza A. ANATOMO-CLINICAL COMPARISON 129 Cutaneous MALIGNANT HEMORETICULOPATHIES. *Ann Dermatol Syphiligr*. 1965 Mar-Apr;92:121-7.

1966

- Degos R, Civatte J, Escande JP, Jouffroy L. Glandular uranitis (so-called nicotine stomatitis). Role of candies containing mint. *Bull Soc Fr Dermatol Syphiligr*. 1966 Dec;73(6):874-5.
- Degos R, Lortat-Jacob E, Civatte J, Kalis B, Daniel F. Conglomerate multifocal sessile kerato-acanthoma of the nose. *Bull Soc Fr Dermatol Syphiligr*. 1966 Dec;73(6):846.
- Degos R, Delort J, Belaich S, Schnitzler L. Erosive lichen planus of the foot. Further case. *Bull Soc Fr Dermatol Syphiligr*. 1966 Dec;73(6):844-6.
- Degos R, Lortat-Jacob E, Bessiere L, Civatte J, Belaich S, Aitken G. Profuse naevo-cellular naevomatosis. *Bull Soc Fr Dermatol Syphiligr*. 1966 Dec;73(6):873-4.
- Degos R, Duperrat B, Daniel F. Hyperthermic ulcero-necrotic parapsoriasis. Subacute form of parapsoriasis guttata. *Ann Dermatol Syphiligr (Paris)*. 1966 Oct-Dec;93(5):481-96.
- Degos R, Beuve-Méry M. Follicular mucinosis and its relationship with malignant reticulopathies. *G Ital Dermatol Minerva Dermatol*. 1966 Sep-Dec;107(5):663-74.
- Degos R, Lortat-Jacob E, Civatte J, Daniel F. Rapidly resolutive action of thalidomide on recurrences of leprosy. *Bull Soc Fr Dermatol Syphiligr*. 1966 Sep-Nov;73(5):474-8.
- Degos R, Delort J, Cambier J, Bernadou M. Neuromyopathy after treatment with nivaquine for aphthosis. Regressive development. *Bull Soc Fr Dermatol Syphiligr*. 1966 Jul-Aug;73(4):381-3.

- Degos R, Touraine R, Danon, Lauret P, Rigolet D, Debat M, Zilberman J. Phagedenic pyodermitis with dysglobulinemia. *Bull Soc Fr Dermatol Syphiligr.* 1966 Jul-Aug; 73(4):370-3.
- Degos R, Civatte J, Labrousse. Basal cell nevus. *Bull Soc Fr Dermatol Syphiligr.* 1966 Jul-Aug; 73(4):360-1.
- Degos R, Guilaîne J, Campos CA. Lutz-Miescher perforating élastome. *Bull Soc Fr Dermatol Syphiligr.* 1966 Jul-Aug; 73(4):359-60.
- Degos R, Civatte J, Arrouy M. Psoriasis and pustular psoriasis of the erythema annulare centrifugum type (3 cases). *Bull Soc Fr Dermatol Syphiligr.* 1966 Jul-Aug; 73(4):356-8.
- Degos R, Touraine R, Meshaka G, Rigolet D, Zilberman J. So-called primary acquired hypogammaglobulinemia. *Bull Soc Fr Dermatol Syphiligr.* 1966 Jul-Aug; 73(4):368-70.
- Degos R, Touraine R, Civatte J, Belaich S. Elastome en nappe du nez. *Bull Soc Fr Dermatol Syphiligr.* 1966 Mar-Apr; 73(2):123-4.
- Degos R, Lortat-Jacob E, Beuve-Méry M, Lefebvre MR. Major Kaposi's disease completely effaced after radiotherapy and chloraminophen. *Ann Dermatol Syphiligr (Paris).* 1966 Mar-Apr; 93(2):159-61.

1967

- Degos R. Necrobiosis lipoidica diabetorum (Oppenheim-Urbach). *Munch Med Wochenschr.* 1967 Jul 21; 109(29):1518-23.
- Degos R, Touraine R, Belaich S, Vachon N. The treatment of Kaposi's disease by chlorambucil (chloraminophene). *Dermatologica.* 1967; 135(5):345-54.
- Degos R, Civatte J, Escande JP. Hailey-Hailey pemphigus with disseminated elements. *Bull Soc Fr Dermatol Syphiligr.* 1967; 74(2):202-3.
- Degos R, Mouly R, Civatte J, Cherif-Cheikh JL, Lautmann F. Darier-Ferrand dermatofibrosarcoma of 70 years' duration operated on in the last stage of massive tumor. *Bull Soc Fr Dermatol Syphiligr.* 1967; 74(2):190-1.
- Degos R. Synthesis of the discussion on blisters. *Rev Stomatodontol Nord Fr.* 1967; 22(85):108-11.
- Degos R. Factors favoring skin cancer and precancerous skin conditions. *Acquis Med Recent.* 1967; :111-22.
- Degos R, Sigal S, Belaich S. Incontinentia pigmenti and pseudo-pelade. *Bull Soc Fr Dermatol Syphiligr.* 1967; 74(6):797-9.
- Degos R, Civatte J, Noury JY. Aphthosis. *Bull Soc Fr Dermatol Syphiligr.* 1967; 74(6):790-1.
- Degos R, Touraine R, Leibowitch M, Escande JP, Tinthoin JF. Acquired toxoplasmosis in an adult with a predominantly cutaneous form. *Bull Soc Fr Dermatol Syphiligr.* 1967; 74(6):748-50.
- Degos R, Belaich S, Badillet G. Tinea nigra palmaris. *Bull Soc Fr Dermatol Syphiligr.* 1967; 74(6):746-8.
- Degos R, Lortat-Jacob E, Daniel F, Cherif-Cheikh JL. Malignant atrophic papulosis with presence of anti-artery antibodies. *Bull Soc Fr Dermatol Syphiligr.* 1967; 74(6):715-7.
- Degos R, Lortat-Jacob E, Basset H, Lauret P. Peculiarly liquefying dermo-hypodermatitis in nodules and patches. *Ann Dermatol Syphiligr (Paris).* 1967; 94(4):408-9.
- Degos R, Touraine R, Belaich S, Leblond P. Lutz-Miescher verruciform perforating elastoma associated with vermiculated atrophoderma. *Ann Dermatol Syphiligr (Paris).* 1967; 94(4):406-7.
- Degos R, Civatte J, Belaich S, Noble JP. Recurrent pustulosis. *Ann Dermatol Syphiligr (Paris).* 1967; 94(4):404-5.
- Degos R, Delort J, Civatte J, Belaich S. A case of verrucous dyskeratoma. *Bull Soc Fr Dermatol Syphiligr.* 1967; 74(4):481-2.
- Degos R, Bernard J, Delort J, Touraine R, Bonvalet D. Disseminated centrifugal keratoacanthomas. *Bull Soc Fr Dermatol Syphiligr.* 1967; 74(4):417-9.
- Degos R. General problems of blisters of the buccal mucosa. *Rev Stomatodontol Nord Fr.* 1967; 22(85):59-60.

1968

- Escande JP, Degos R. Gougerot-Sjogren syndromes. *Presse Med.* 1968 Jun 29;76(28):1421-3.
- Degos R, Gaignoux Y, Touraine R, Bernadou M, Franck D. Study of 1,929 cases of primo-secondary syphilis observed in the Clinique des Maladies Cutanees et Syphilitiques of the Faculte de Medecine de Paris. *Bull Inst Natl Sante Rech Med.* 1968 May-Jun;23(3):549-85.
- Degos R. The treatment of leprosy. *Dermatol Int.* 1968 Apr-Jun;7(2):81-3.
- Degos R. Factors favoring skin cancer and precancerous skin conditions. *Acquis Med Recent.* 1968;:111-22.
- Degos R, Civatte J, Delort J, Belaich S. Inverted follicular keratosis (keratosis follicularis inversa). *Ann Dermatol Syphiligr (Paris).* 1968;95(1):23-8.
- Degos R, Civatte J, Belaich S, Schnitzler L. Atypical fibroxanthoma of the face (a case). *Bull Soc Fr Dermatol Syphiligr.* 1968;75(3):364-5.
- Degos R, Touraine R, Belaich S, Escande JP. Bazex's syndrome (acromelic psoriasiform dermatosis of cancerous origin). *Bull Soc Fr Dermatol Syphiligr.* 1968;75(3):348-9.
- Degos R, Guilaine J, Civatte J. Lymphocytic reticulosis. *Bull Soc Fr Dermatol Syphiligr.* 1968;75:288.
- Degos R, Guilaine J, Belaich S. Silicotic granuloma with extensive hilar adenopathy. *Bull Soc Fr Dermatol Syphiligr.* 1968;75:287.
- Degos R, Touraine R, Noury JY. Psoriasis ostracea. *Bull Soc Fr Dermatol Syphiligr.* 1968;75:783-5.
- Degos R, Schnitzler L, Belaich S. Anetoderma (Schwenninger-Buzzi type). *Bull Soc Fr Dermatol Syphiligr.* 1968;75:766-7.
- Degos R, Guilaine J, Kalis B. Neonatal recurrent pustulosis (pustular psoriasis?). *Bull Soc Fr Dermatol Syphiligr.* 1968;75:735-6.
- Degos R, Sigal S, Civatte J, Lépinay B. Progressive multiple angiomas. *Bull Soc Fr Dermatol Syphiligr.* 1968;75:728-9.
- Degos R, Lépine J, Akhoundzadeh H. Cutaneous sensitization due to manipulation of paper for duplicating processes. *Bull Soc Fr Dermatol Syphiligr.* 1968;75:595-6.
- Degos R, Delzant O. Diffuse sclero-lichen. *Bull Soc Fr Dermatol Syphiligr.* 1968;75:576.
- Schnitzler L, Degos R, Civatte J. Senile pigmented spots on the back of the hands (histologic study of 50 cases). *Bull Soc Fr Dermatol Syphiligr.* 1968;7:550-3.
- Degos R, Civatte J, Audebert G, Bernadou M. Paraneoplastic acrokeratosis (Bazex's syndrome). *Bull Soc Fr Dermatol Syphiligr.* 1968;75:539-40.
- Degos R, Touraine R, Guilaine J, Escande JP. Scleroderma of post-traumatic onset (lingual involvement, hepatic sclerosis) *Bull Soc Fr Dermatol Syphiligr.* 1968;75:434.
- Degos R, Touraine R, Civatte J, Gentilini M, Escande JP. Verruciform epidermodysplasia in an African. *Bull Soc Fr Dermatol Syphiligr.* 1968;75:422.
- Degos R, Touraine R, Belaich S, Escande JP, Nedelec J. Hodgkin's disease in cutaneous form. *Bull Soc Fr Dermatol Syphiligr.* 1968;75:421.
- Degos R, Civatte J, Fischer R. Scleromyxedema with IgG paraproteinemia. *Bull Soc Fr Dermatol Syphiligr.* 1968;75:420.
- Degos R, Guilaine J, Badillet G. Spread of occupational diseases: murine trichophytosis in laboratory workers. *Ann Dermatol Syphiligr.* 1968;95(2):161-5.
- Degos R, Galle R, Lortat-Jacob E, Noury JY. Albo-papuloid epidermolysis bullosa (Pasini). *Bull Soc Fr Dermatol Syphiligr.* 1968;75(2):168-9.
- Degos R, Delort J, Schnitzler L. Apropos of an erosive lichen of the toes. Onycholysis without erosion. *Bull Soc Fr Dermatol Syphiligr.* 1968;75(2):167-8.
- Degos R, Touraine R, Bonvalet D, Flandrin MG. Diffuse mastocytosis with monoblastic leucosis. *Bull Soc Fr Dermatol Syphiligr.* 1968;75(6):779-83.

- Degos R, Delzant O, Gaidamour C. Secondary syphilis after 1 injection of 2,400,000 units of penicillin for primary preserologic syphilis. *Bull Soc Fr Dermatol Syphiligr.* 1968;75(3):289-90.

1969

- Degos R, Lortat-Jacob E, Civatte J, Schnitzler L. Subcorneous pustulosis, Sneddon-Wilkinson type. *Bull Soc Fr Dermatol Syphiligr.* 1969;76(1):31-2.
- Degos R, Gaultier M, Fournier E, Daniel F, Reboul. Radionecrosis due to iridium-192. *Bull Soc Fr Dermatol Syphiligr.* 1969;76(1):19-20.
- Degos R, Bernard J, Belaich S, Flandrin G, Varet B. Zinsser-Cole-Engman (Zinsser-Fanconi) syndrome. *Bull Soc Fr Dermatol Syphiligr.* 1969;76(1):15-7.
- Degos R, Hadida E, Sayag J. *Bull Soc Fr Dermatol Syphiligr.* 1969;76(3):398-9
- Degos R, Touraine R, Rollier R, Audebert G. Evolutive cutaneo-laryngeal angiomatosis in an infant treated with general corticotherapy. *Bull Soc Fr Dermatol Syphiligr.* 1969;76(3):274.
- Degos R, Touraine R, Daniel F, Audebert G. Blast cell leukemia with bullous lesions. *Bull Soc Fr Dermatol Syphiligr.* 1969;76(3):270-1.
- Degos R, Civatte J, Belaich S, Aitken G, Blanchet P. Migrating and recurrent superficial thrombophlebitis. *Bull Soc Fr Dermatol Syphiligr.* 1969;76(5):647-9.
- Degos R, Civatte J, Daniel F, Flandrin GF, Larregue M, Blanchet P, Revuz J. Generalized acquired ichthyosis. Etiologic discussion. *Bull Soc Fr Dermatol Syphiligr.* 1969;76(5):646-7.
- Degos R, Lortat-Jacob E, Belaich S, Trotier G. Amyloidosis and Kahler's disease.
- *Bull Soc Fr Dermatol Syphiligr.* 1969;76(5):644-6.
- Degos R, Civatte J, Larregue M, Dao C. Familial hypercholesterolemic cutaneo-tendineous xanthomatosis. *Bull Soc Fr Dermatol Syphiligr.* 1969;76(6):781-4.
- Degos R, Touraine R, Belaich S, Revuz J. Pemphigus in a patient treated with pénicillamine for Wilson's disease. *Bull Soc Fr Dermatol Syphiligr.* 1969;76(6):751-3.
- Degos R, Touraine R, Bernadou M, Revuz MJ. Brachial zona secondarily generalized with residual algo-dystrophy. *Bull Soc Fr Dermatol Syphiligr.* 1969;76(6):750-1.
- Degos R, Touraine R, Kalis B, Delort J, Bonvalet D. Porphyria cutanea tarda after prolonged taking of oral contraceptives. *Ann Dermatol Syphiligr (Paris).* 1969;96(1):5-14.
- Degos R, Paolaggi JA, Daniel F, Noury JY. Malignant atrophying papulosis. *Ann Dermatol Syphiligr (Paris).* 1969;96(2):157-8.
- Degos R, Touraine R, Jouffroy L, Revuz MJ. Waldenstrom's macroglobulinemia with bullous lesions. Disappearance of cutaneous manifestations after treatment with chloraminophene. *Bull Soc Fr Dermatol Syphiligr.* 1969;76(6):833-4.
- Degos R, Civatte J, Belaich S, Tsoitis G. Winkelman-McLeod dermal duct tumor (a case). *Bull Soc Fr Dermatol Syphiligr.* 1969;76(1):59-62.
- Degos R, Civatte J, Belaich S, Tsoitis G. Unusual histologic image of some systematized verrucous naevi. *Ann Dermatol Syphiligr (Paris).* 1969;96(4):361-74.
- Degos R. Spartacus Lapiere on his 70th birthday. *Hautarzt.* 1969 Jun;20(6):290-1.

1970

- Degos R, Civatte J. Clear-cell acanthoma. Experience of 8 years. *Br J Dermatol.* 1970 Aug;83:248-54.
- Degos R, Lortat-Jacob E, Macrez P. Sero-positive syphilitic aorto-myocarditis in a woman treated during 20 years and after several years of negative serology. *Bull Soc Fr Dermatol Syphiligr.* 1970 Jul;77:32-3.
- Degos R, de Cinarca OC, Mery F. Familial uroporphyrinuric pure late cutaneous porphyria. *Bull Soc Fr Dermatol Syphiligr.* 1970 Jul;77:26-8.
- Degos R, Delort J, Duterque M, Schnitzler L. Successive spino-cellular epithelioma of the leg developed on Mibelli's porokeratosis. *Bull Soc Fr Dermatol Syphiligr.* 1970 Jul;77(1):24-6.
- Degos R, Touraine R, Collart P, Daniel F, Audebert G. Early malignant syphilis with a fatal course (anatomic examination). *Bull Soc Fr Dermatol Syphiligr.* 1970 Jul;77(1):10-5.

- Degos R, Touraine R, Noury JY, Audebert G. Maffucci's syndrome. *Ann Dermatol Syphiligr (Paris)*. 1970;97(5):501-5.
- Degos R, Touraine R, Nédélec J, Audebert G. Centro-facial malignant granuloma (Wegener's syndrom). *Bull Soc Fr Dermatol Syphiligr*. 1970;77(4):489-91.
- Degos R, Touraine R, Audebert G, Foix C. Dysglobulinemia preceding myeloma with plasmocyte cutaneous tumors. *Bull Soc Fr Dermatol Syphiligr*. 1970;77(5):760-2.
- Degos R, Delort J, Noury JY, Levassor. Tuberculous lupus following B.C.G. *Bull Soc Fr Dermatol Syphiligr*. 1970;77(5):759-60.
- Degos R, Civatte J, Belaich S, Larregue, Sedel D. Xanthoma during mycosis fungoides. *Bull Soc Fr Dermatol Syphiligr*. 1970;77(5):758-9.
- Degos R, Segretain G, Badillet G, Maisler A. Aspergillosis of the eyelid. *Bull Soc Fr Dermatol Syphiligr*. 1970;77(5):732-4.
- Degos R, Civatte J, Clauvel JP, Danon F. Globulin anomalies in skin mucinosis. *Bull Soc Fr Dermatol Syphiligr*. 1970;77(5):579-91.
- Degos R, Civatte J, Belaich S. Elastoma on the surface of the nose. *Arch Belg Dermatol Syphiligr*. 1970;26(2):247-54.
- Daniel F, Bantman C, Degos R, Cathelineau G. Pretibial circumscribed myxedema. *Bull Soc Fr Dermatol Syphiligr*. 1970;77(6):888-90.
- Degos R, Civatte J, Bazex A, Larregue M, Blanchet P. *Bull Soc Fr Dermatol Syphiligr*. 1970;77(6):887-8.
- Larregue M, Degos R, Schnitzler L, Civatte J, Blanchet P, Dao C. Pellagroid erythema with tryptophan metabolism disorder. *Bull Soc Fr Dermatol Syphiligr*. 1970;77(6):885-7.
- Lacroux R, Degos R, Civatte J, Larregue M, Blanchet P. Lymphangiectasis with lymphorrhea of the scrotum and the foreskin of filarian origin. *Bull Soc Fr Dermatol Syphiligr*. 1970;77(6):851-2.
- Degos R, Civatte J, Belaich S, Rodallec J. Florid oral papillomatosis. *Bull Soc Fr Dermatol Syphiligr*. 1970;77(6):822-4.
- Larrègue M, Civatte J, Dao C, Degos R. Treatment of Duhring-Brocq's disease with chloraminophen. Preliminary note. *Bull Soc Fr Dermatol Syphiligr*. 1970;77(6):794-7.
- Degos R, Touraine R, Escande JP, Delzant O. Hyperkeratotic oral moniliasis with cutaneous anergy. Development into spino-cellular epithelioma. *Ann Dermatol Syphiligr (Paris)*. 1970;97(4):361-74.
- Degos R, Badillet G, Sarrazin P, Hurtado S. "Minor forms" of buccal histoplasmosis of Cameroon origin. *Bull Soc Fr Dermatol Syphiligr*. 1970;77(4):494-6.
- Degos R, Daniel F, Larrègue M, Dao C, Duterque M. Early stages in our experience with bleomycin in the treatment of malignant diseases of the skin. *Bull Soc Fr Dermatol Syphiligr*. 1970;77(2):199-203.
- Degos R, Touraine R, Audebert G. Extensive post-traumatic monomelic scleroderma. *Bull Soc Fr Dermatol Syphiligr*. 1970;77(2):164.
- Degos R, Civatte J, Larregue M, Dao C. Erosive pluriorificial ectodermosis. *Bull Soc Fr Dermatol Syphiligr*. 1970;77(2):162-3.
- Degos R, Schnitzler L, Barrau-Fusade C. Anemic nevus and Recklinghausen's neurofibromatosis. Apropos of a case. *Bull Soc Fr Dermatol Syphiligr*. 1970;77(6):800-2.
- Degos R, Touraine R, Clauvel JP, Audebert G. Gougerot's trisymptom disease with severe necrotic lesions manifesting as Waldenstrom's cryomacroglobulinemia. *Bull Soc Fr Dermatol Syphiligr*. 1970;77(3):323-5.
- Degos R, Delort J, Michel Y. Dermal hypoplasia areata. *Bull Soc Fr Dermatol Syphiligr*. 1970;77(3):303-5.
- Degos R, Civatte J, Belaich S, Schnitzler L, Larrègue M, Sedel D. Dermatitis of uncovered parts in 6 patients taking amoproxan (Mederel). *Bull Soc Fr Dermatol Syphiligr*. 1970;77(4):497-9.

- Degos R, Civatte J, Akhoundzadeh H, Noury JY, Daniel F, Larregue M, Audebert G. Actinic reticulosis. Photosensitization with hematodermic infiltrate. *Ann Dermatol Syphiligr (Paris)*. 1970;97(2):121-34.

1971

- Auvert B, Degos R, Théron HP. Battered child syndrome (Silverman's syndrome). A case with corneal lesion. *Bull Soc Ophthalmol Fr*. 1971 Dec;71(12):1093-8.
- Degos R. Syphilis and pregnancy. *Rev Fr Gynecol Obstet*. 1971 Oct;66(10):551-5.
- Degos R, Civatte J, Belaich S, Tsoitis G. Spinous cell epithelioma with tuberculoid, followed by neoplastic adenopathy. *Ann Dermatol Syphiligr (Paris)*. 1971;98(1):21-31.
- Degos R, Civatte J, Belaich S, Delarue A. The prognosis of adult dermatomyositis. *Trans St Johns Hosp Dermatol Soc*. 1971;57(1):98-104.
- Degos R, Civatte J, Belaich S, Larregue M, Bonvalet D. Juvenile fibromatosis of the fingers. *Bull Soc Fr Dermatol Syphiligr*. 1971;78(1):6-8.
- Degos R, Belaich S, Audebert G, Martinet C. Follicular mucinosis associated with a reticulosis evoking clinically scleromyxedema. *Bull Soc Fr Dermatol Syphiligr*. 1971;78(1):17-8.
- Degos R, Daniel F, Civatte J, Belaich S, Bonvalet D. Spinous cell epithelioma of the lip of the multiple erosion type. *Bull Soc Fr Dermatol Syphiligr*. 1971;78(1):16-7.
- Degos R, Larrègue M. Netherton's disease with ichthyosia vulgaris. *Bull Soc Fr Dermatol Syphiligr*. 1971;78(6):636-40.
- Degos R, Labayle J, Belaich S, Martinet C. Nasal angiosarcoma. *Ann Dermatol Syphiligr (Paris)*. 1971;98(4):406-7.
- Degos R, Sigal S, Pastel A, Roquejoffre P, Aldeano MC. Epiloia revealed by the existence of achromatous patches. *Bull Soc Fr Dermatol Syphiligr*. 1971;78(6):651-2.
- Degos R, Blanchet P, Rain JD, Reboul D. Chronic cutaneous herpes during a lymphoid blood disease treated by chemotherapy and corticoids. *Bull Soc Fr Dermatol Syphiligr*. 1971;78(6):631-2.
- Degos R, Civatte J, Larrègue M. Treatment of Duhring-Brocq disease with chloraminophene. *Bull Soc Fr Dermatol Syphiligr*. 1971;78(4):425-31.
- Degos R, Civatte J, Belaich S, Bonvalet D. Clinical, histological, biological and therapeutic comparisons in 149 cases of Duhring-Brocq disease. *Bull Soc Fr Dermatol Syphiligr*. 1971;78(4):391-6.
- Larregue M, Michel Y, Maroteaux J, Degos R, Stewart WM. Focal dermal hypoplasia; considerations on osteopathia striata and on the genetic problem. *Ann Dermatol Syphiligr (Paris)*. 1971;98(5):491-500.
- Degos R, Belaich S, Delort J, Salmon JM, Lebrun J. Silverman's syndrome, so-called battered-child syndrome. A case. *Bull Soc Fr Dermatol Syphiligr*. 1971;78(3):288-9.
- Degos R, Bernadou M. Tertiary syphilis. *Bull Soc Fr Dermatol Syphiligr*. 1971;78(3):287-8.
- Degos R, Civatte J, Marie M. Thesaurismosis due to polyvinylpyrrolidone. Localization on the buttocks at injection sites. *Bull Soc Fr Dermatol Syphiligr*. 1971;78(2):90-1.

1972

- Degos R. Evolution of ideas concerning eczema. *Rev Prat*. 1972 Jun 11;22(17):2635-40.
- Degos R, Civatte J, Belaich S. Actino-reticulosis. *Ann Med Interne (Paris)*. 1972 Mar;123(3):229-35.
- Degos R, Civatte J, Blanchet P, Benveniste M, Mougeot B. Clinically atypical neurofibroma. *Bull Soc Fr Dermatol Syphiligr*. 1972;79(1):19-20.
- Degos R, Delzant O, Bonvalet D. Case for diagnosis. *Bull Soc Fr Dermatol Syphiligr*. 1972;79(3):226.
- Degos R, Civatte J, Belaich S, Delzant O. 14 cases of psoriasis treated by oral podophyllin. *Bull Soc Fr Dermatol Syphiligr*. 1972;79(5):520-2.
- Belaich S, Degos R, Civatte J, Lépine J, Harter P. Lymphomatoid papulosis. Apropos of 3 cases. *Ann Dermatol Syphiligr (Paris)*. 1972;99(5):483-92.

- Degos R, Touraine R, Godeau P, Blanchet P. Skin manifestations of the carcinoid syndrome. *Ann Dermatol Syphiligr (Paris)*. 1972;99(3):243-55.
- Marie M, Degos R. Type 3 mixed xanthomatosis. *Bull Soc Fr Dermatol Syphiligr*. 1972;79(3):226.
- Lortat-Jacob E, Civatte J, Degos R. Eruptive spotty pigmentation of undetermined origin. *Bull Soc Fr Dermatol Syphiligr*. 1972;79(3):208.
- Bernadou M, Pastel A, Degos R. Post-typhoid weals. *Bull Soc Fr Dermatol Syphiligr*. 1972;79(3):207.
- Degos R, Lortat-Jacob E, Belaich S, Bonvalet D, Lebrun J. Besnier-Boeck-Schaumann disease (soft tissues and eyelids). *Bull Soc Fr Dermatol Syphiligr*. 1972;79(3):205-6.
- Kalis B, Degos R, Cattan A, Pourny C. Recurrent multiple angiomas. *Bull Soc Fr Dermatol Syphiligr*. 1972;79(3):205
- Degos R, Belaich S, Martinet C, Reboul D. Pityriasis rubra pilaris of acute onset. *Bull Soc Fr Dermatol Syphiligr*. 1972;79(1):20.
- Degos R, Belaich S, Martinet C, Bonvalet D, Benveniste M, Lebrun J. A case for diagnosis. Hematodermia?. *Bull Soc Fr Dermatol Syphiligr*. 1972;79(1):20.
- Larregue M, Belaich S, Delzant O, Degos R. Xanthomatoleukemia in young children and Recklinghausen's disease. *Ann Dermatol Syphiligr (Paris)*. 1972;99(4):373-80.
- Degos R, Belaich S, Martinet C, Franck D. A case for diagnosis. Pustulosis psoriasis? Sneddon-Wilkinson pustulosis? Seborrheic pemphigus?. *Bull Soc Fr Dermatol Syphiligr*. 1972;79(1):21.
- Galle R, Civatte J, Blanchet P, Benveniste M, Degos R. Homolateral dimelic scleroderma with sclerolichen. *Bull Soc Fr Dermatol Syphiligr*. 1972;79(3):206-7.
- Bonvalet D, Belaich S, Degos R, Lebrun J. Histological aspects of Sezary's syndrome during mycosis fungoides. *Bull Soc Fr Dermatol Syphiligr*. 1972;79(2):102-5.
- Civatte J, Laterza AM, Degos R. Is pilo-sebaceous follicle hypertrophy characteristic of an idiopathic form of follicular mucinosis? *Ann Dermatol Syphiligr*. 1972;99(1):47-54.

1973

- Degos R, Civatte J, Blanchet P, Duterque M. Pruritus, only symptom of Hodgkin's disease for 5 years. *Ann Med Interne (Paris)*. 1973 Mar;124(3):235-8.
- Degos R, Civatte J, Touraine R, Belaich S. Bazex's paraneoplastic acrokeratosis. *Ann Med Interne (Paris)*. 1973 Mar;124(3):231-4.
- Kalis B, Degos R, Noizet JF, Pennaforte F. Extensive, disseminated acquired lipodystrophy. *Ann Dermatol Syphiligr (Paris)*. 1973;100(4):378-80
- Degos R, Bonvalet D, Belaich S, Duterque M, Vallet C, Durupt G. Cutaneous metastases with calcospherites revealing an ovarian psammoma. *Ann Dermatol Syphiligr (Paris)*. 1973;100(4):373-4.
- Degos R, Bernadou M, Civatte J, Grange J, Larregue M, Bonvalet D. Histiocytosis X combining aspects of Letterer-Siwe and Hand-Schuller-Christian diseases (involving the scalp). *Ann Dermatol Syphiligr (Paris)*. 1973;100(4):372-3.
- Degos R, Belaich S, Martinet C, Godeau MJ. Lenticular and reticular, necrosing and atrophying dermatosis. *Ann Dermatol Syphiligr (Paris)*. 1973;100(4):369-72.
- Degos R, Belaich S, Rosey C. Epidermodysplasia verruciformis of Lewandowsky-Lutz in a Negro. *Ann Dermatol Syphiligr (Paris)*. 1973;100(4):367-9.
- Kalis B, Degos R, Harmel L, Roset-Charles J. Verrucoid sebaceous nevus with neurological, ocular and osseous manifestations (Solomon's nevus). *Ann Dermatol Syphiligr (Paris)*. 1973;100(4):380-1.

1974

- Degos R, Kalis B. Malignant atrophic papulosis. *Ann Med Interne (Paris)*. 1974 Mar;125(3):217-24.
- Degos R, Civatte J, Louvet M, Bobin P. Related . Ulcero-necrotic parapsoriasis. *Ann Dermatol Syphiligr (Paris)*. 1974;101(4):393-4.

- Degos R, Labouche F, Civatte J, Touraine R, Balouet G. Striated lichenoid keratosis. *Ann Dermatol Syphiligr (Paris)*. 1974;101(4):391-2.

1975

- Belaich S, Degos R. Bullous toxicoderma. *Rev Prat*. 1975 Dec 11;25(57):4525-34.
- Degos R. Malignant skin melanomas. Introduction. *Rev Prat*. 1975 Nov;25(51):3959-60.
- Degos R, Vachon-Lavalette N. Treatment of cutaneous mycoses. *Rev Prat*. 1975 Sep 11;25(39):3041-55
- Degos R. The prognosis and treatment of scleroderma. *Rev Prat*. 1975 May 1;25(25):2003-4, 2005-7.
- Degos R, Belaich S, Flandrin G, Bonvalet D, Restout S. Sezary's syndrome. *Ann Med Interne (Paris)*. 1975 Feb;126(2):87-92.
- Degos R, Civatte J, Morel P, Gallot H. Proceedings: Mycobacterium fortuitum infection. *Ann Dermatol Syphiligr (Paris)*. 1975;102(4):390-1.
- Degos R, Belaich S, Blanchet P. Proceedings: Hyperkeratosis lenticularis perstans (Flegel's disease). *Ann Dermatol Syphiligr (Paris)*. 1975;102(4):389-90.
- Degos R, Civatte J, Bonvalet D, Boulvin F. Proceedings: Giant-cell reticulo-histiocytoma. *Ann Dermatol Syphiligr (Paris)*. 1975;102(4):385-8.

1976

- Degos R. Treatment of syphilis. *Rev Prat*. 1976 Dec 11;26(57):4147-58.
- Degos R, Civatte J, Caignault MN, Matuchansky C, Bernier JJ. Digestive exploration of 13 psoriasis patients. *Ann Dermatol Syphiligr (Paris)*. 1976;103(5-6):651-2.
- Degos R, Civatte J, Belaich S, Foix MC, Garaix JP, Girouin D. Churg and Strauss granulomatous angeitis. *Ann Dermatol Syphiligr (Paris)*. 1976;103(3):257-63.
- Degos R, Civatte J, Belaich S, Letessier S. Mucocutaneous Bowen's disease. 243 clinical cases. *Ann Dermatol Syphiligr (Paris)*. 1976;103(1):5-14

1977

- Civatte J, Hincky M, Barranger C, Vivier O, Degos R. Acrokerato-elastoidosis. *Ann Dermatol Venereol*. 1977 Dec;104(12):877-8
- Degos R. Urticaria pigmentosa. Mastocytosis. *Rev Prat*. 1977 Nov 1;27(49):3347-59.
- Civatte J, Jourdain JC, Degos R. Bilateralization of a spino-cellular epithelioma after "cross-leg" type autograft. *Ann Dermatol Venereol*. 1977 Oct;104(10):662-3.
- Civatte J, Belaich S, Degos R, Tsoitis G. Letterer-Siwe disease in adults with unguual lesions. *Ann Med Interne (Paris)*. 1977 Jun-Jul;128(6-7):603-5.
- Degos R. Bismuth in the treatment of syphilis. *Int J Dermatol*. 1977 Jun;16:391-2.
- Degos R, Civatte J, Laval-Jeantet P, Jourdain JC, Marek M, Dassonville M. Lipomatous macro-dystrophy. *Ann Dermatol Venereol*. 1977 Jan;104(1):56-7.
- Degos R, Civatte J, Jourdain JC, Dassonville M. Lichenoid keratosis with mucosal involvement and infiltration of pharyngo-laryngeal eosinophils. *Ann Dermatol Venereol*. 1977 Jan;104(1):54-5.
- Degos R, Nicolas J. Pigmented nevus with keratotic margin and achromic halo. *Ann Dermatol Venereol*. 1977 Jan;104(1):53.
- Bonvalet D, Colau-Gohm K, Belaich S, Civatte J, Degos R. The difference forms of "parapsoriasis en plaques". A report of 90 cases (author's transl). *Ann Dermatol Venereol*. 1977 Jan;104(1):18-25.

1978

- Degos R, Civatte J, Belaich S, Morel P. Pemphigus with clinical aspect of Darier's erythema annular centrifugum and histological picture of eosinophilic spongiosis. *Ann Dermatol Venereol*. 1978 Oct;105(10):861-3.
- Degos R, Civatte J, Belaich S. Idiopathic eruptive macular pigmentation (author's transl). *Ann Dermatol Venereol*. 1978 Feb;105(2):177-82

1979

- Degos R. Malignant atrophic papulosis. *Br J Dermatol*. 1979 Jan;100(1):21-35.

1981

- Larregue M, Buriot D, Prigent F, Lorette G, Marie M, Degos R. Silvery hair in children: a symptom of leucogranulocytic and melanocytic diseases (author's transl). *Ann Dermatol Venereol*. 1981;108(4):329-34, 337-40.

1983

- Goujon C, Bonvalet D, Degos R, Maillet M, Mousset S, Civatte J. Ulcère tuberculeux atypique de Darier. *Ann Dermatol Venereol*. 1983;110(12):1011-5.

Commentaires

Robert Degos a rédigé son premier article en 1927 dans le service du Pr Chiray, sur un sujet d'hépatologie. Ses publications suivantes abordent des sujets très variés : la cardiologie, l'endocrinologie, la rhumatologie. Il publie son premier article de dermatologie en 1931 avec Gaston Milian, sur la lèpre. C'est le début d'une longue et fructueuse collaboration, avec de nombreux articles sur la syphilis et les érythrodermies streptococciques notamment. C'est d'ailleurs du sujet des érythrodermies streptococciques qu'il tirera sa thèse en 1933.

Il publie pour la première fois avec Albert Touraine en 1932, sur la maladie de Recklinghausen.

Après quelques articles de cardiologie qu'il avait rédigés alors qu'il était interne chez Laubry, Degos se consacre essentiellement à la publication de travaux sur la dermatologie à partir de 1934.

C'est le début d'une longue collaboration avec son maître Henri Gougerot, jusqu'en 1951, année où il lui succède à la chaire de Dermatologie. Les sujets des publications sont très variés : syphilis, lichens, herpès, mycologie, tuberculose, traitement du psoriasis par les colorants...

Le premier article que Robert Degos publie avec Etienne Lortat-Jacob date de 1937, sur les parakératoses-eczématides.

En 1937 également, Robert Degos publie un premier fascicule sur la syphilis, publié chez Maloine : *La syphilis acquise et héréditaire*.

Mobilisé en 1939, il publie seulement 4 articles en 1940, et peu pendant les années de guerre : seulement 5 en 1941, 1 en 1942, et 7 en 1943.

Un rythme soutenu de publications reprend dès 1944, avec 16 articles et 20 en 1945.

On retient cette année 1945 les premières co-publications avec Georges Garnier concernant le traitement de la gale et avec Jean Hewitt sur le traitement de la syphilis. On retrouve le nom de Joseph Delort pour la première fois associé à celui de Robert Degos l'année suivante, en 1946 dans une publication sur les colorants en thérapeutique dermatologique.

En 1947, avec Delzant et Morival, il publie dans le Bulletin l'« Erythème desquamatif en plaques, congénital et familial (génodermatose nouvelle ?) », que l'on retiendra plus tard sous le nom de « génodermatose en cocardes ».

En 1948, avec Delort et Tricot, il publie dans le Bulletin la « Papulose atrophiante maligne (syndrome cutané-intestinal mortel). » qui deviendra la maladie de Degos.

En 1954, Robert Degos publie avec Boris Ossipowski, dans les Annales le cas d'une « Dermatose pigmentaire réticulaire des plis » qui prendra plus tard le nom de maladie de Dowling-Degos.

La première publication avec René Touraine date de 1954, sur le granulome facial à éosinophiles, avec Jean Civatte de 1956, sur le parapsoriasis en gouttes.

Robert Degos publie beaucoup sur les mastocytoses cutanées entre 1952 et 1957, 10 articles avec notamment une classification en 1955.

En 1961, il publie dans le Bulletin, avec René Touraine l'« incontinentia pigmenti avec état poikilodermique » et en 1962, avec Joseph Delort, Jean Civatte et Antonio Poirarès-Batista, « Tumeur épithéliale d'aspect particulier : l'acanthome à cellules claires ».

La première collaboration sur une publication avec Stéphane Belaïch date de 1963 sur une forme de rickettsiose.

La première contribution de François Daniel aux publications de Robert Degos date de 1964, sur la périartérite noueuse, celle de Liliane Schnitzler en 1966 sur le lichen érosif, celle de Douceline Bonvalet en 1967 sur les acanthomes.

Il faut noter un article publié en collaboration avec Stefania Jablonska en 1965 dans le Bulletin : « Mélanome de Spitz récidivant apparu à l'âge de cinquante ans. »

En 1971 paraît l'article « pemphigus chez un malade traité par pénicillamine pour maladie de Wilson », publié dans le Bulletin avec René Touraine, Stéphane Belaïch et Jean Revuz.

Son nom continue de figurer dans certaines publications du service après sa retraite en 1976 et ce jusqu'à un dernier article en 1983 traitant d'une forme atypique de maladie de Darier.

On dénombre au total 701 publications avec Robert Degos comme auteur ou co-auteur, et ceci de 1927 à 1983. Le nombre annuel de ces publications devient important à partir de 1944 avec 16 publications, augmente progressivement pour atteindre 32 publications en 1954, année la plus prolifique, 29 en 1964, 1969 et 1970, puis décroît progressivement jusqu'en 1977 (9 publications). On compte ensuite 5 publications de 1978 à 1983.

Ces articles ont été pour l'essentiel publiés dans le Bulletin de la SFD, que Robert Degos et ses collaborateurs ont littéralement « inondé » de 429 articles de 1931 à 1973. On compte aussi 77 articles dans les Annales (qui ont fusionné avec le bulletin en 1977), 20 dans le Bulletin de la Société médicale des Hôpitaux de Paris, 19 articles dans la Presse Médicale, 19 dans la Revue du Praticien, 17 dans les Feuilles médicaux et 7 dans les Annales de médecine interne, 6 dans les Archives de Dermatologie et 6 dans le Progrès Médical. D'autres articles n'ont été publiés que de manière ponctuelle dans d'autres revues françaises. Sur le plan international, on retient 4 articles dans le British Journal of Dermatology, 4 dans les Archives belges de Dermatologie, 3 dans Hautarzt et 3 dans Dermatologica, soit une participation très faible.

Parmi tous ces articles on note un nombre particulièrement élevé de co-signatures avec certains de ses collaborateurs : 148 avec Jean Civatte, 86 avec René Touraine, 81 avec Etienne Lortat-Jacob, 68 avec Stéphane Belaïch, 67 avec Joseph Delort, 52 avec Henri Gougerot, 44 avec Georges Garnier, 35 avec Jean Hewitt et 29 avec Olivier Delzant.

On retrouve aussi les noms récurrents de Douceline Bonvalet (16 publications), Gaston Milian (14), François Daniel (14), Bernard Duperrat (12), Liliane Schnitzler (10), Jean-Paul Escande (9) et Pierre de Graciansky (7).

Les ouvrages

Il a également publié plusieurs ouvrages :

- *Dermatologie*, son traité dont nous parlons plus loin, publié pour la première fois en 1953, chez Flammarion dans la collection médico-chirurgicale à révision annuelle.
- *La syphilis acquise et héréditaire*. Maloine 1937.
- *Dermatologie*, en collaboration avec Etienne Lortat-Jacob, publié pour la première fois en 1939 chez Maloine, dans la collection Les Petits Précis.
- *Photographies dermatologiques ; diagnostics topographiques*, en collaboration avec Etienne Lortat-Jacob, Paris, Lamarre, 1952, 983 p.
- *Les grandes thérapeutiques dermatologiques, les médications générales et locales, le traitement des principales dermatoses*. Paris, 1957 (publié dans les numéros spéciaux des Feuilles du praticien, numéro 11)

Le Traité




Fig. 19. Le traité

Robert Degos est l'auteur d'un Traité de Dermatologie, ouvrage encyclopédique publié pour la première fois en 1953 chez Flammarion, et dont il rédigea des mises à jour annuelles jusqu'en 1981. La réputation de cet ouvrage a vite été établie par la clarté et la précision des descriptions cliniques. Ces descriptions cliniques surpassaient en valeur démonstrative l'iconographie associée, toujours en noir et blanc et d'excellente qualité. Il servit de base d'enseignement à plusieurs générations de dermatologues, en France et dans de nombreux autres pays, en particulier les pays francophones et nombre de pays de langue latine³¹.

Ce traité est particulier par la classification willaniste qu'il adopte à une époque où celle-ci est considérée comme réductrice et dépassée. En effet, après les willanistes, les étiologistes, les alibertistes et les anatomo-physiologistes, la plupart des auteurs ont adopté des classifications mixtes, où était gardée une bonne place à la séméiologie, à l'étiologie, et où un pragmatisme prudent guidait les autres chapitres³¹. Degos faisait plutôt partie des sceptiques et réticents des sciences non cliniques, il en évaluait les apports avec méfiance et s'il n'y voyait pas d'implication directe à son exercice, il leur accordait peu d'importance, à l'opposé d'un Dubreuilh par exemple qui accordait une priorité absolue aux causes des maladies et faisait toute confiance aux nouvelles techniques pour les élucider. Pour Degos, la clinique était à la base de la médecine : « la défaillance du microscope valorise encore l'étude clinique et prouve que rien n'a pu jusqu'ici remplacer dans l'étude des lésions cutanées les perceptions directes de la vue et du toucher »³². Les classifications des auteurs importants influencent aussi le mode de pensée de leurs élèves; ainsi, dans la seconde moitié du vingtième siècle, certains ont considéré que les dermatologues français étaient trop exclusivement cliniciens et n'ont pas accordé assez d'importance à la recherche fondamentale; ils ont pu penser que l'enseignement willaniste dispensé par Robert Degos était responsable de cette orientation³¹.

Si cette classification a de véritables vertus didactiques pour les étudiants par ses entrées simples, outre le fait que certains la considèrent comme « botaniste » et peu ambitieuse, elle rencontre de nombreuses limites : il est difficile de classer les dermatoses reconnaissant plusieurs lésions élémentaires, le patient est « coupé » en lésions cutanées qui méconnaissent sa maladie globale, et les dermatoses abordées ne sont que peu mises en rapport avec la pathologie générale.

Le Traité de dermatologie de Robert Degos est construit selon un plan strictement willaniste, après une introduction histologique et chimio-physiologique.

Il comprend 23 chapitres dans l'édition finale de 1981 :

Ce traité compte en tout 1150 pages en 2 tomes.

- Ch.1 : Erythèmes, chapitre de 96 pages subdivisé en :**
- Erythèmes généralisés
 - Erythème régionaux et circonscrits
 - Erythèmes vaso-moteurs
- Ch. 2 : Purpuras, télangiectasies, capillarites, chapitre de 48 pages subdivisé en :**
- Purpuras
 - Capillarites ectasiantes non purpuriques. Télangiectasies
 - Capillarites thrombosantes nécrosantes et atrophiants
 - Purpuras ecchymotiques des hystériques
- Ch.3 : Dyschromies, chapitre de 130 pages subdivisé en :**
- Mélanogénèse
 - Achromies
 - Hyperpigmentations mélaniques
 - Incontinentia pigmenti
 - Urticaire pigmentaire. Mastocytoses
 - Pigmentations non mélaniques
- Ch.4 : Dermatoses érythémato-squameuses, chapitre de 222 pages subdivisé en :**
- Dermatoses érythémato-squameuses
 - Erythrodermies
 - Lupus érythémateux
 - Dermatomyosites
- Ch.5 : Papules, chapitre de 182 pages subdivisé en :**
- Papules épidermiques
 - Papules oedémateuses
 - Papules par infiltrat cellulaire
 - Papules dysmétaboliques
 - Papules folliculaires
 - Papules miliaires d'origine sudoripare
 - Soulèvement épidermique en trainées (cheminement de parasites)
- Ch.6 : Vésicules, chapitre de 132 pages sans subdivision**
- Ch.7 : Bulles, chapitre de 168 pages subdivisé en :**
- Bulles par agents externes
 - Bulles d'origine médicamenteuse
 - Bulles d'origine infectieuse
 - Affections bulleuses en apparence primitives
 - Epidermolyses bulleuses congénitales
 - Acrodermatitis enteropathica
 - Syndrome du glucagonome
- Ch.8 : Pustules, chapitre de 122 pages subdivisé en :**
- Pustules non folliculaires
 - Pustules folliculaires
 - Acnés
- Ch.9 : Tubercules, chapitre de 116 pages sans subdivision**
- Ch.10 : Infiltrats hypodermiques, chapitre de 94 pages subdivisé en :**
- Dermo-hypodermes nodulaires aigues. Erythèmes noueux
 - Dermo-hypodermes aigues diffuses
 - Dermo-hypodermes subaiguës nodulaires
 - Dermo-hypodermes subaiguës en plaques
 - Gommès sous-cutanées
 - Hypodermes non suppurées d'évolution froide.
 - -Sarcoïdes hypodermes
- Ch.11 : Végétations et verrucosités. Papillomatoses, chapitre de 72 pages sans subdivision**
- Ch.12 : Kératoses, chapitre de 114 pages sans subdivision**
- Ch.13 : Scléroses, chapitre de 46 pages subdivisé en :**
- Sclérodermies
 - Dermato-scléroses
- Ch.14 : Atrophies et dystrophies, chapitre de 122 pages subdivisé en :**
- Atrophies dégénératives
 - Atrophies secondaires
 - Atrophies dites idiopathiques
 - Atrophie maculeuses
 - Atrophies congénitales
 - Dystrophies élastiques
 - Polychondrite chronique atrophiant
- Ch.15 : Erosions. Ulcérations. Gangrènes, chapitre de 99 pages sans subdivision**
- Ch.16 : Naevi. Angiomes, chapitre de 202 pages subdivisé en :**
- Naevi
 - Angiomes et lymphangiomes
 - Maladies naeviques complexes
- Ch.17 : Kystes et tumeurs bénignes, chapitre de 142 pages sans subdivision**
- Ch.18 : Tumeurs malignes, chapitre de 188 pages subdivisé en :**
- Tumeurs malignes d'origine épithéliale
 - Tumeurs malignes du système pigmentaire. Mélanomes malins
 - Tumeurs malignes d'origine mésenchymateuse. Sarcomes cutanés
- Ch.19 : Hématodermies, chapitre de 146 pages sans subdivision**

Ch.20 : Prurits. Prurigos. Lichénifications. Parasitoses. Chapitre de 42 pages subdivisé en :

- Prurit et lésions d'accompagnement. Lichénifications.
- Parasitoses
- Prurits et prurigos généralisés en apparence primitifs
- Prurits régionaux
- Traitement du prurit

Ch.21 : Affections des muqueuses. Chapitre de 180 pages, subdivisé en :

- Bord libre labial
- Muqueuse buccale et linguale
- Muqueuse génitale masculine
- Muqueuse génitale féminine
- Muqueuse anale

Ch.22 : Affections du cuir chevelu. Chapitre de 52 pages subdivisé en :

- Alopécies
- Dermatoses du cuir chevelu
- Altérations du cheveu

Ch.23 : Affections des ongles. Chapitre de 46 pages subdivisé en :

- Aspects cliniques des onychopathies
- Formes étiologiques des onychopathies
- Néoplasmes sous-unguéales et péri-unguéales

Le traité de Degos s'inscrit dans la continuité de l'enseignement de la dermatologie avec 4 ouvrages de référence en dermatologie au XX^e siècle :

- La Pratique Dermatologique de Besnier, Brocq et Jacquet parue chez Masson en 1900. Cet ouvrage est particulier par l'absence de doctrine adoptée dans l'élaboration de sa classification. En effet, ses auteurs, conscients des limites des connaissances scientifiques de l'époque, refusèrent tout dogmatisme dans l'élaboration de cet ouvrage et eurent recours à une classification alphabétique³³.

- La Nouvelle Pratique Dermatologique de Darier, Sabouraud, Gougerot, Milian, Pautrier, Ravaut, Sézary et Simon parue chez Masson en 1936, qui repose sur une doctrine clinique basée sur la détermination des « relations entre la morphologie des dermatoses, leur mécanismes pathogéniques et les étiologies connues ou supposées³⁷. »

- Le Traité de dermatologie de Robert Degos en 1953, doctrine willaniste

- Dermatologie et Infections Sexuellement Transmissibles coordonné par Jean-Hilaire Saurat en 1986, qui adopte une classification pragmatique, avec des entrées multiples, privilégiant la morphologie, la physiopathologie ou l'étiologie quand elles sont connues³³.

Les descriptions originales : les « maladies de Degos »

Dans la base Medline, à laquelle nous nous référons non par anglophilie, mais parce que c'est la base de données la plus complète, il existe 301 références comportant le terme Degos dans le titre et/ou l'abstract (depuis 1950). Elles se rapportent surtout à la papulose atrophique maligne : 200 articles sur 301. Ensuite, on retrouve :

- 57 références à la maladie de Dowling-Degos
- 15 références à l'acanthome à cellules claires
- 5 références à la génodermatose en cocardes
- 3 références à la forme ulcéro-nécrotique de pytriasis lichénoïde (Mucha-Haberman) décrite par Degos et al. en 1966
- 2 références au syndrome du Morbihan
- 2 références à la « mastocytose cutanée diffuse de Degos »
- 1 référence à l'élastome en nappe
- 1 référence au « scléroedème génito-suspubien du nouveau-né »
- 1 référence à « l'état pseudo-peladique de Degos »
- 1 référence à la chéilite chronique décrite par Degos
- 1 référence à la pigmentation maculeuse éruptive idiopathique post pytriasis de Gibert décrite par Degos

On note aussi 2 articles dédiés à sa mémoire, 1 article reprenant sa doctrine, 4 articles faisant référence aux travaux de son fils Laurent Degos et 1 un à ceux de son fils Jean-Denis Degos, ainsi que 4 références sans objets.

- **la Papulose atrophiante maligne**

Le 12 février 1942, Robert Degos, avec Joseph Delort comme assistant et R. Tricot comme interne, présente à la Société Française de Dermatologie un cas apparemment inédit: il s'agit de l'observation d'un homme de 49 ans porteur d'une éruption datant de quelques mois, survenant par poussées. "Nous présentons à la Société un malade atteint d'une éruption cutanée qui ne semble rentrer dans aucun cadre dermatologique connu..... Il semble s'agir d'une dermatose non encore décrite. (...) La lésion initiale est une papule rose pâle. Très rapidement, la papule s'ombilique (...). Une pellicule blanche en tapisse la paroi (...). La lésion évoluée (...) est constituée par deux zones : (...) une zone centrale (...) atrophique ; une zone périphérique rose vif ou rouge, plane. »". Les auteurs suggèrent alors l'appellation de "dermatite papulo-squameuse atrophiante"³⁴. L'examen histologique pratiqué par Achille Civatte met en évidence des « altérations vasculaires allant jusqu'à la thrombose, sans infiltrat inflammatoire, et avec nécrobiose des glomérules (...)-atrophie hyperkératosique du derme » et permet de conclure à "l'originalité absolue des lésions". Il n'existe pas de photographie de cette observation, mais un moulage conservé au musée de l'hôpital Saint Louis (n° 3544).

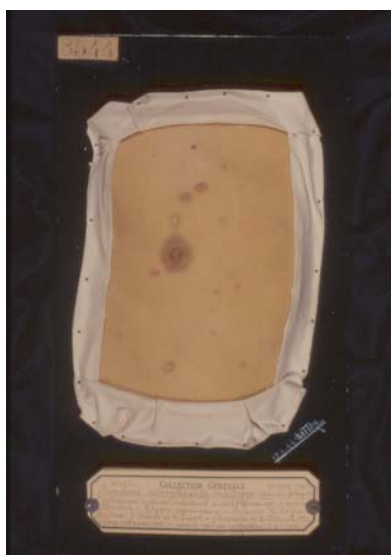

Fig.20. Moulage d'un cas de papulose maligne et atrophiante

Sept mois après les premiers symptômes cutanés survient un épisode intestinal aigu qui fait pratiquer une laparotomie dans le service du Dr. Banzet: celle-ci révèle la présence de nombreuses petites taches jaunâtres sur l'intestin grêle, mais sans perforations. Le malade décède six jours plus tard. Le diagnostic de lupus érythémateux aigu est rejeté, en particulier du fait de l'absence de fièvre.

Dans un de ses articles publiés sur le site de la Société Française d'Histoire de la Dermatologie³⁵, Jean Civatte rapporte que, 6 ans plus tard, « le 15 janvier 1948 A. Tzanck, A. Civatte et E. Sidi présentent à la Société Française de Dermatologie le moulage des lésions cutanées d'un homme de 24 ans porteur d'une vingtaine d'éléments identiques à ceux de l'observation de Degos, Delort et Tricot, et en bon état général. Mais, trois semaines plus tard, survient un drame abdominal qui, ici encore, entraîne la mort du malade en quelques jours. La similitude du tableau clinique, des altérations macroscopiques intestinales et des images histologiques cutanées fait considérer que ces deux malades étaient atteints du même syndrome; ici encore était envisagé le lupus érythémateux aigu, dans sa variété de lupo-érythémato-viscérinite maligne de Libman-Sachs, comme diagnostic différentiel, mais pour être rejeté par la suite. L'appellation "ulérythème porcelainé en gouttes" est suggérée par les auteurs qui la préfèrent à celle de "dermatite papulo-squameuse atrophiante"³⁶.

En 1948, Degos et al. proposent de changer la première dénomination de « dermatite papulo-squameuse atrophiante » en « Papulose atrophiante maligne », pour bien souligner le pronostic fatal.

En fait, il y avait déjà un cas - de ce qui va devenir la maladie de Degos - publié dans la littérature en 1941 par W. Kohlmeier, sous l'intitulé : « Multiple Hautnekrosen bei Thromboangiitis obliterans »³⁷. Il rapportait l'observation d'un homme de 22 ans porteur de lésions cutanées dont les photographies cliniques reproduites étaient très évocatrices de papulose atrophiante maligne, ce patient étant décédé un an plus tard des suites d'une perforation intestinale. L'histologie des lésions de la peau et de l'intestin grêle était identique. Le diagnostic porté à l'époque était celui de forme cutanée et intestinale de maladie de Bürger (Thrombo-angéite oblitérante).

Ce cas est répertorié par Degos en 1952 lorsqu'il publie un article synthétique sur cette affection³⁸. Il reprend et écarte un à un les diagnostics évoqués : lupus systémique, maladie de Bürger, septicémie subaiguë avec micro-embols, périartérite noueuse...pour en faire une affection non encore reconnue. La postérité lui donnera le nom de maladie de Degos, mais on retrouve aussi d'autres appellations : papulose atrophiante maligne, Maladie de Kohlmeier – Degos, Maladie de Kohlmeier, maladie de Kohlmeier-Degos-Delort-Tricot, syndrome cutanéointestinal mortel, thromboangiitis cutaneointestinalis disseminata selon les époques et la nationalité des auteurs. Dans la dernière édition de son traité, publiée en 1981, Robert Degos en donne la description suivante : « la lésion initiale est une papule rose ou jaune grisâtre, de 2 à 7 mm de diamètre, ronde, légèrement saillante, de consistance oedémateuse ou ferme. Ce stade ne dure que quelques jours et passe facilement inaperçu, le centre de l'élément se déprimant rapidement et prenant une teinte blanchâtre. La lésion évoluée peut garder des contours arrondis ovalaires. (...) Elle est formée par deux zones. La zone centrale est d'un blanc mat porcelainé, déprimée, parfois un peu gaufrée, habituellement recouverte d'une pellicule sèche qui s'enlève d'un bloc à la curette. La zone périphérique très étroite ne constitue que la bordure de la lésion ; rose, rouge vif ou violacée, elle est finement télangiectasique, très peu ou pas infiltrée (...). Les éléments ayant acquis en quelques jours cet aspect pathognomonique restent stables ou après avoir perdu leur bordure rouge, évoluent vers une cicatrice varicelliforme indélébile. »

Cette affection reste rare, on compte environ 150 cas décrits dans la littérature mondiale (Degos en avait retenu 43 cas indiscutables en 1970). La physiopathologie la plus couramment admise est une vasculopathie oblitérante des artères de petit et moyen calibre, mais une thrombopathie n'est à ce jour pas exclue. Elle est fatale en moyenne 2 à 3 ans après l'apparition des lésions cutanées. Des cas « bénins », sans infarctus intestinal, ont été décrits, avec une dizaine d'années de recul. Des atteintes de l'œil, du système nerveux central, et plus rarement du cœur, de la plèvre, du rein et des articulations ont également été décrites. Cette entité est unanimement reconnue comme la Maladie de Degos.

- **la « Génodermatose en cocardes »**

Elle est présentée le 11 décembre 1947 à la SFD avec O. Delzant et H. Morival sous le titre "érythème desquamatif en plaques congénital et familial (génodermatose nouvelle?)" avec le commentaire suivant: "la génodermatose dont nous faisons ici la description ne semble pas avoir été encore isolée. Elle se caractérise par des plaques érythémateuses arrondies, de grande dimension, dont le centre est couvert par une large squame donnant à certains éléments l'aspect en cocarde. L'évolution se fait depuis la naissance, par poussées..."³⁹. Les auteurs différencient cette affection de l'érythrokeratoderma variabilis de Mendes da Costa. Ils ne présentent pas de moulage, mais deux photographies de l'observation princeps figurant dans le Traité de Dermatologie de Degos³⁵.

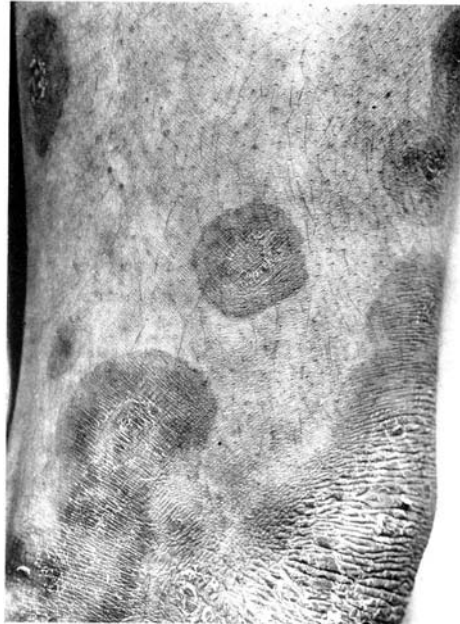

Fig.21. La génodermatose en cocardes

La deuxième observation a été rapportée par Gougerot et Grupper en 1948 sous le nom de « génodermatose circinée variable : maladie de Degos ». Peu d'observations ont été publiées depuis, la dernière, indienne, date de 1999, sous le titre d' « érythrodermie en cocardes »⁴⁰.

- **la maladie de Dowling-Degos**

En 1954, Robert Degos avec Boris Ossipowski rapporte une observation originale : une dermatose pigmentaire réticulaire des plis ⁴¹(...). Il s'agit d'une patiente de 32 ans présentant des plages pigmentées des aisselles, sous-mammaires et de la face interne des cuisses depuis une dizaine d'année. Cette dermatose se « distingue de l'acanthosis nigricans par la discrétion de l'hypertrophie papillaire, par la coexistence d'atrophie et par la disposition réticulée des lésions. » L'histologie retrouve un « épiderme légèrement verruqueux en surface, surtout papillomateux en profondeur » Les auteurs concluent leur observation par "présentation d'un cas, qui paraît inédit, d'une dermatose pigmentaire réticulée régionale, affectant surtout les plis, et qui se distingue de l'acanthosis nigricans par la discrétion de l'hypertrophie papillaire et par la coexistence d'atrophie".

Cette description est reprise par Smith, Dowling et Wilson-Jones en 1971⁴². Or G.B. Dowling avait antérieurement vu trois malades, dont deux plus particulièrement, atteints d'une pigmentation des plis axillaires et ano-génito-cruraux et avait publié avec W Freudenthal leurs observations dans le *British Journal of Dermatology* de 1938, en séparant nettement cette affection de l'acanthosis nigricans³⁵. A partir de 1983, cette génodermatose autosomique dominante rare est rattachée par certains auteurs⁴³ à l'acropigmentation réticulée de Kitamura. Récemment, dans un article publié en mars 2006 dans l'*American Journal of Human Genetics*, des auteurs ont identifié la mutation responsable de cette maladie⁴⁴.

- **le syndrome de Degos-Tourain**

Lors de la séance de la Société du 12 janvier 1961, Robert Degos et René Touraine rapportent une observation originale dont le titre est « Incontinentia pigmenti avec état poikilodermique »⁴⁵. Il s'agit d'une fillette de 6 ans présentant une « dermite réticulée atrophique et pigmentée du visage et des membre (...) survenue après une phase bulleuse de 18 mois » et accompagnée de « taches pigmentées thoracique disséminées, en éclaboussures » et de troubles digestifs dont « l'évolution est lentement régressive, favorablement influencée par la dihydroxyquinoléine (...) ». Le mode de début et l'évolution lui font écarter une « poikilodermie de Thomson » et discuter les diagnostics de « syndrome de Bloom » dont l'autonomie est discutée ou l'incontinentia pigmenti dans son type Bloch-Sulzberger »...Des années plus tard, en 1992, cette entité sera dénommée Degos-Touraine syndrome » dans la cinquième édition du *Rook's textbook of dermatology* par JL Burton,^{35, 46}.

- **l'élastome en nappe du nez**

A la séance de la société du 10 mars 1966, Robert Degos, René Touraine, Jean Civatte et Stéphane Belaïch présentent deux observations de patients présentant une lésion nasale jaunâtre, infiltrée avec quelques comédons. L'histologie met en évidence un élastome. Les auteurs en font un diagnostic différentiel de l'élastome intrapapillaire perforant verruciforme de Lutz-Miescher et de l'élastoïdose de Favre-Racouchot⁴⁷ par son aspect particulier de « nappe limitée, survenu (e) en l'absence de tout traumatisme ou de lésion antérieure chez des sujets dont les conditions de vie ne peuvent expliquer de telles altérations du réseau élastique ».

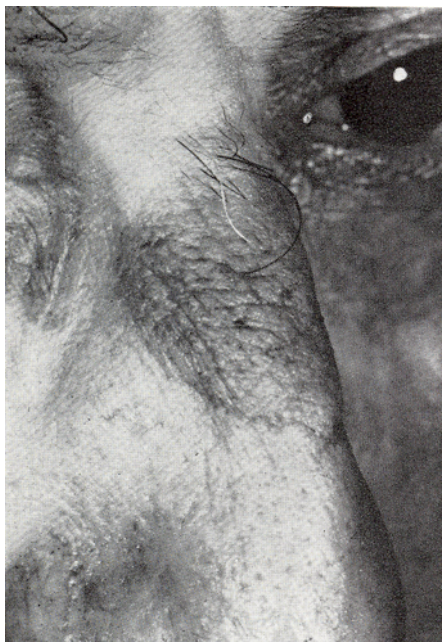

Fig.22.Elastome en nappe du nez

En 1970, avec Jean Civatte et Stéphane Belaïch, il en rapporte une troisième observation⁴⁸. Des élastomes pré-auriculaires symétriques ont également été signalés en 1972 (R Degos, S Belaïch et JM Salmon).

- **le pemphigus induit**

Le 9 octobre 1969, Robert Degos, René.Touraine, Stéphane.Belaïch et Jean.Revuz présentent à la Société Française de Dermatologie un cas de "pemphigus chez un malade traité par pénicillamine pour maladie de Wilson"⁴⁹. C'est le premier cas publié, il s'agit d'un patient de 18 ans aux antécédents de maladie de Wilson traitée par pénicillamine depuis 1963 présentant en 1967 une « stomatite érosive (...) compliquée (...) de quelques lésions cutanées ulcérées et suppurées qui ont résisté à tous les traitements sauf le Cortancyl. L'arrêt de la corticothérapie a régulièrement entraîné une rechute. (...) le cytodagnostic montre l'existence de cellules acantholytiques monstrueuses, type pemphigus. L'histologie confirme le diagnostic en montrant au niveau de l'ombilic de nombreuses fentes acantholytiques suprabasales. L'immunologie (Pr Thivolet) viendra encore conforter la certitude diagnostique, montrant un taux d'anticorps anti-substance intercellulaire à 1/50. » Le sérum est même envoyé à Varsovie. « Ce résultat est confirmé par le laboratoire de Mme Jablonska. (...)La coexistence chez un même patient de 2 maladies aussi rare que le pemphigus et la dégénérescence hépato-lenticulaire, pose évidemment le problème de leur éventuelle relation. Certes, il peut s'agir d'une association fortuite, car aucune donnée clinique ou biologique ne permet de relier les deux affections. Mais on peut se demander si le traitement par la pénicillamine ne peut-être tenu pour responsable de la maladie bulleuse. En faveur de cette hypothèse, on note deux types de facteurs : les données évolutives et les données bibliographiques. » Les auteurs commentent alors l'évolution du pemphigus qui suit celle du traitement par pénicillamine et relèvent la bibliographie des accidents cutanés nombreux sous pénicillamine. Il est noté lors de la discussion de ce cas à la Société que Charles Grupper et Jean Thivolet émettaient des réserves sur l'étiologie toxique de cette éruption bulleuse et pensaient que la survenue d'un pemphigus chez ce malade traité par pénicillamine était une coïncidence. Pour Robert Degos au contraire, une coïncidence était difficile à admettre, en raison du parallélisme entre l'évolution de l'éruption bulleuse et l'administration du chélateur.

- **le syndrome du Morbihan**

En 1957, Robert Degos décrit avec Joseph Delort et Etienne Lortat-Jacob un tableau clinique original qu'ils baptisent « syndrome du Morbihan ». Il s'agit « d'une appellation non officielle, à usage interne du service, s'appliquant à plusieurs malades originaires de cette même région porteurs d'un érythème oedémateux du haut du visage, d'étiologie imprécise, mais pouvant en réalité correspondre à une forme particulièrement oedémateuse de lupus érythémateux tumidus ou de maladie de Jessner-Kanof³⁵. ». Dans le traité de Rook, cette pathologie est définie comme un lymphoedème chronique compliquant la rosacée⁵⁰.

- **l'acanthome à cellules claires**

Le 10 mars 1962, Robert Degos, avec Joseph Delort, Jean Civatte et Antonio Poiarès-Batista, présente une observation originale : « Tumeur épithéliale d'aspect particulier : acanthome à cellules claires »⁵¹. Il s'agit d'un patient de 46 ans présentant une lésion cutanée para-ombilicale évoluant depuis 6 ans. Cette lésion est « nodulaire, ovalaire, (...), bien limitée, légèrement saillante, rouge pâle, à surface légèrement squameuse et de consistance fibreuse, qui n'est pas douloureuse mais prurigineuse (...). L'étude des coupes histologiques nous montre que la lésion est très nettement limitée, formée par un brusque épaissement de l'épiderme et des prolongements interpapillaires qui sont allongés (...). Les cellules qui constituent cet épiderme épais sont de type malpighien (...). Cependant elles présentent des caractères morphologiques distinctifs : un cytoplasme plus grand pouvant atteindre le double de la normale, et surtout un cytoplasme clair, d'un rose assez pâle qui rend particulièrement net le contraste avec les cellules malpighiennes normales. » Il n'y a pas d'atteinte des annexes. Les auteurs concluent « devant les caractères histologiques très particuliers de cette lésion et l'absence d'une étiopathogénie précise » à l'hypothèse d'une tumeur acquise bénigne.

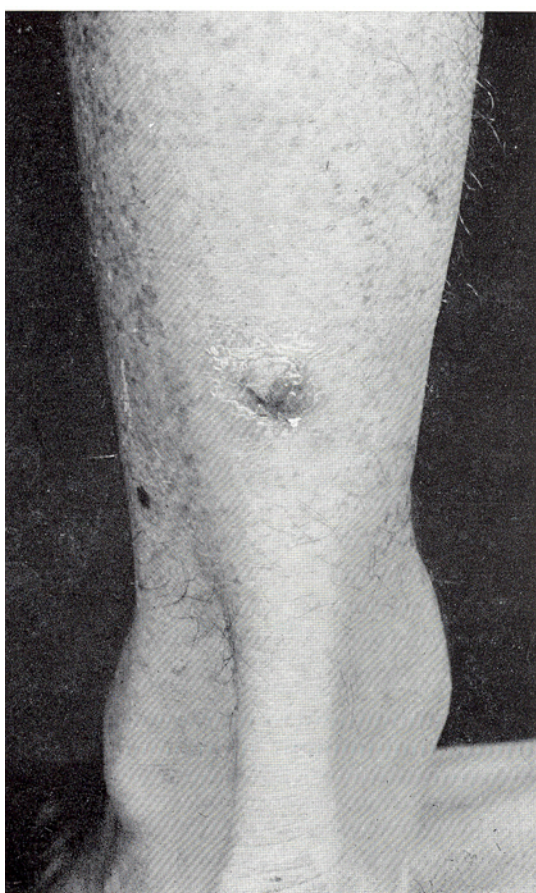

Fig.23. Acanthome à cellules claires.
Collection Degos

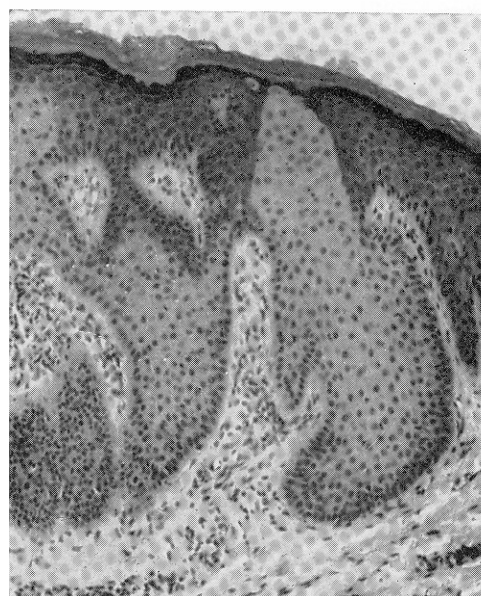


Fig.24. Acanthome à cellules claires.
Collection Degos

Dans une correspondance avec AB Ackerman publiée en 1999, Jean Civatte détaille les circonstances de la description de l'acanthome à cellules claires : « le patient a été vu par Joseph Delort. J'ai vu la lame et ai pensé qu'il s'agissait d'une nouvelle entité, et ai suggéré le terme d'acanthome à cellules claires. Avec Antonio Poiarès Batista, nous avons publié ce cas. Robert Degos n'a jamais vu ni le patient ni la lame, son nom a été mis en premier parce qu'il

était chef de service. Plus tard je ne sais pas pourquoi, E Wilson-Jones suggéra le nom d'acanthome de Degos. Il m'a été impossible de refuser cette dénomination, du fait de mes liens avec mon patron »⁵².

- **le dermogramme**

En 1957, avec son assistant en biologie Boris Ossipowski, Robert Degos met au point une technique d'étude cytologique des infiltrats dermiques, surtout tumoraux, qu'ils baptisent dermogramme. Cette technique est alors utilisée dans le diagnostic des hémopathies cutanées et de la leishmaniose cutanée⁵³. Elle consiste à obtenir des empreintes cellulaires à partir de tranches fraîches de biopsie cutanée. Cette technique avait déjà été utilisée par Nanta dans le diagnostic du mycosis fongoïde, puis par Montgomery et Wilson aux Etats-Unis et décrite dans un article de Galli Mainini en 1956⁵⁴. Cette technique, innovante à l'époque, a depuis été marginalisée par des techniques plus performantes, immuno-histochimie et biologie moléculaire, et n'est plus du tout utilisée de nos jours.

De façon plus anecdotique, Jean-Paul Escande nous rapporte une petite histoire : « Un jour Degos visitait la salle Lorry et l'externe Laetitia Jouffroy l'appelle pour une « ouranite glandulaire », maladie que l'on associait aux femmes latines qui fumaient le cigare à l'envers (Mascaro). Robert Degos examine le patient et lui demande : « Vous mangez des bonbons à la menthe ? Oui. Beaucoup ? Oui. Est-ce que vous les collez à votre palais quand vous les mangez ? Oui. -Ah, je l'ai toujours dit à Duperrat, l'ouranite glandulaire, c'est les bonbons à la menthe ! Faudra préparer une communication pour la société ». Jean-Paul Escande l'a rédigée⁵⁵.

Les apports thérapeutiques

S'il s'est surtout illustré dans le diagnostic des maladies de peau, l'apport de Robert Degos en matière de nouveautés thérapeutiques est plus modeste. C'est lui qui a découvert les vertus thérapeutiques de l'éosine⁵⁶ et a introduit son utilisation dans le traitement du psoriasis quand il était chef de clinique chez Gougerot. Il a aussi étudié la résorption des colorants par les lésions cutanées inflammatoires, résorption qu'il peut être utile de rechercher pour confirmer ou infirmer une guérison apparente ou pour révéler une éruption récemment disparue ou une dermatose non encore visible⁷.

Il a également publié sur le traitement du lupus tuberculeux, de l'eczéma et surtout sur le traitement de la syphilis, contribution déjà citée plus haut.

Conclusion : l'influence de Robert Degos

L'École Degos, c'est le raisonnement à partir de la lésion élémentaire, la mise à jour permanente de ses connaissances médicales, la rigueur dans la description des lésions et la rédaction des observations cliniques. Sa doctrine est basée sur la suprématie de l'examen clinique sur les autres critères diagnostiques. L'acuité diagnostique de Robert Degos était servie par une grande capacité de travail, des connaissances encyclopédiques et une mémoire photographique exceptionnelle. Il pouvait décrire de manière précise des cas qu'il avait vu une dizaine d'années auparavant, ce qui impressionnait toujours ses collaborateurs.

Il appartenait encore à une génération, aujourd'hui disparue, de médecins qui pratiquaient une médecine surtout d'observation: il faisait des diagnostics très précis, avec peu de conséquences thérapeutiques pour les patients. Ce qui lui importait avant tout, c'était de savoir. Il laissait aux autres et en particulier à ses collaborateurs le soin de traiter les malades.

L'École Degos, c'est aussi la transmission du savoir au lit du patient, par l'exercice infatigable de l'interrogatoire et de l'observation. Il a formé des générations de praticiens, qu'ils soient dermatologues ou non, étudiants ou de passage dans son service.

Robert Degos c'est aussi la concentration des pouvoirs. Même s'il avait créé pour son ami Duperrat une deuxième chaire de dermatologie, il était au sommet de la hiérarchie dermatologique française en occupant à la suite de Henri Gougerot la Chaire des maladies cutanées et syphilitiques de la faculté de Paris. Il était également à la tête des différents organes de la dermatologie parisienne : il présidait le Comité Nominatif Universitaire, il était le secrétaire général de la SFD, il dirigeait la publication du Bulletin et des Annales, il présidait à l'organisation des JDP. Ces rôles, alors détenus par un seul homme ne pourraient plus l'être aujourd'hui et sont actuellement largement répartis. Cette concentration exceptionnelle des pouvoirs faisait de lui le « monarque absolu » de la dermatologie française.

Robert Degos est le dernier d'une lignée d'éminents dermatologues purement cliniciens, lignée qui avait commencé avec le Baron Alibert en 1801 pour se continuer avec Ernest Besnier, Louis Brocq, Raymond Sabouraud, Jean Darier, Albert Sézary, Arnault Tzanck, Achille Civatte et Albert Touraine⁵⁷. Sur cette base solide s'est construite la dermatologie moderne.

Annexes

Repères chronologiques

- 1904 naissance de Robert Degos
- 1922 Robert Degos entre à la Faculté de Médecine de Paris
- 1936 Robert Degos est nommé médecin des hôpitaux
- 1940 Robert Degos nommé chef de service à l'hôpital St Louis
- 1941 La loi du 21/12/1941 pose le principe de l'ouverture des hôpitaux à toutes les catégories de malades et non plus seulement aux indigents.
- 1942 Degos décrit la papulose atrophiante maligne
- 1944 découverte de la streptomycine par Waksman
- 1945 création de la Sécurité sociale (18/10/1945)
traitement de la syphilis par la pénicilline
Robert Degos chef de service à l'hôpital Broca
- 1946 Degos nommé chef de service et professeur agrégé à St Louis le 1^{er} janvier 1946. Il prend la direction 6 mois plus tard du service d'Albert Touraine, la chaire étant dirigée par Gougerot. Nomme assistants Joseph Delort, Etienne Lortat-Jacob et Georges Garnier.
Installation du service Degos dans les locaux vacants de Tzanck et Touraine
- 1947 description de l'érythème desquamatif en plaques congénital et familial
- 1948 utilisation de la cortisone par Hensch
Merklen nommé chef de service de dermatologie à St Louis
- 1949 Bolgert nommé chef de service de dermatologie à Saint Louis
- 1951 Walter Lever crée le concept de pemphigoïde bulleuse qu'il différencie des pemphigus et de la dermatite herpétiforme. C'est en 1953 qu'il définit la pemphigoïde cicatricielle bien individualisée par ailleurs en France par Lortat-Jacob sous le nom de dermatite muco-synéchiante.
De Graciansky nommé Chef de service de dermatologie à Saint Louis
- 1952 Installation durable du service Degos avec 138 lits : dans le pavillon Bazin, la salle Fournier au RDC avec 22 lits d'homme et les salles Hardy et Vidal au 1^{er} étage avec 47 lits de femme et Lorry au RDC dans le quadrilatère historique.
Robert Degos est nommé titulaire de la chaire des maladies cutanées et syphilitiques le 1^{er} janvier 1952
Duperrat est nommé Chef de service de dermatologie à l'hôpital St Louis
- 1953 VIII^e Congrès International des Dermatologistes et Syphiligraphes de Langue Française à Nancy en 1953 présidé par J Watrin. 1955 : Sneddon et Wilkinson décrivent la pustulose sous-cornée amicrobienne
- 1954 description de la dermatose réticulée et pigmentaire des plis
Journées franco-britanniques de dermatologie à St Louis (12-14 mai)
- 1958 La réforme Debré qui en réunissant les activités de soin, d'enseignement et de recherche au sein des CHU justifia la création des services de dermatologie dans plusieurs CHU parisiens : Henri Mondor en 1970, Tarnier en 1970, la Pitié-Salpêtrière en 1979, Bichat en 1980
- 1964 les Journées de Mars ont lieu à Lariboisière, puis à la maison de la chimie
- 1965 Congrès mondial de dermatologie à Paris
- 1966 René Touraine subit un remplacement valvulaire à la Mayo Clinic
- 1970 René Touraine nommé Chef de service à Henri Mondor
Hewitt nommé Chef du service de dermatologie du pavillon Tarnier de l'hôpital Cochin.
- 1975 François Cottenot nommé Chef de service à Saint Louis

Sociétés savantes

- Membre de la Société Française de Dermatologie, 1934.
- Membre de la Société Médicale des Hôpitaux, 1936.
- Président du comité international de dermatologie et de la Ligue Internationale des Sociétés de Dermatologie de 1962 à 1967.

Enseignement

- Cours à la clinique des maladies cutanées et syphilitiques de l'hôpital St Louis de 1934 à 1951.
- Conférence à la clinique médicale de l'hôpital St Antoine (Pr Loeper), 1936-1939.
- Cours de perfectionnement de dermatologie à l'hôpital St Louis de 1936 à 1951.
- Cours de perfectionnement de syphiligraphie à l'hôpital St Louis de 1936 à 1951
- Cours et démonstrations pour le Certificat d'Etudes Spéciales de dermato-vénérologie de 1949 à 1951
- Leçons à la faculté de médecine au cours complémentaire de thérapeutique (Pr Harvier) de 1937 à 1939.
- Leçons a la Faculté de Médecine au cours d'hydrologie de 1942 à 1950.
- Leçons aux Journées Médicales de la Clinique propédeutique de l'hôpital Broussais de 1946 à 1951.
- Conférences aux semaines médico-chirurgicales de la PS de 1946 à 1950.
- Conférences aux Entretiens de Bichat de 1949 à 1950.
- Conférences aux cours supérieurs d'Hématologie de 1948 à 1950.
- Cours à l'école de sérologie de la Faculté de Médecine de 1937 à 1943.
- Cours à l'école de puériculture de la faculté de Médecine de 1937 à 1943.
- Cours à l'institut Pasteur de 1946 à 1950.
- Cours à l'Ecole de la Santé Publique et à l'école de l'institut National d'Hygiène de 1946 à 1950.
- Cours d'agrégé à l'hôpital St Louis de 1946 à 1951.
- Professeur titulaire de la Chaire de clinique des maladies cutanées et syphilitiques en 1951.

Honneurs

- Lauréat de la Faculté de Médecine de Paris ; Prix de thèse (médaille d'argent) 1933 et prix Montyon 1934.
- Lauréat de l'Académie de Médecine Prix J Brault 1934 et Prix Roussilhe (dermatologie) 1942.
- Secrétaire général de la Société Française de Dermatologie et Vénérologie de 1943 à 1976.
- Membre de la Société Médicale des Hôpitaux de Paris.
- Secrétaire général de l'association des dermato-vénérologistes de langue française.
- Secrétaire général du comité français de recherches en syphiligraphie et vénéréologie ;
- Membres des Sociétés de Dermatologie argentine, autrichienne, brésilienne, cubaine et suédoise.
- Secrétaire de la commission de prophylaxie des maladies vénériennes au comité permanent d'hygiène sociale.
- Membre du conseil supérieur d'hygiène de France.
- Médecin consultant régional de vénéréologie de la région de Paris.
- Médecin consultant de vénéréologie au ministère de la France d'Outre-Mer.
- Président de la commission de qualification des dermato-syphiligraphes de la région de Paris.

- Membre du conseil d'administration de la Ligue Nationale contre le péril vénérien.
- Membre du conseil d'administration de la société française de prophylaxie sanitaire et morale.
- Expert international de vénéréologie de l'Organisation Mondiale de la Santé.
- Rapporteur aux journées de la bismuthothérapie de la syphilis, Paris 1945.
- Rapporteur à l'union internationale contre le péril vénérien, Paris 1947 et Copenhague 1948.
- Membre du sous-comité d'experts de la commission permanente du traité de Bruxelles, 1950.
- Titulaire de la médaille d'Herxheimer et docteur honoris causa de nombreuses universités.
- Président de la commission de vénéréologie au Ministère de la Santé.
- Membre du Conseil Supérieur d'Hygiène Publique de France.
- Membre du comité international de dermatologie et de la Ligue Internationale des sciences dermatologiques pdt 25 ans et Président de 1962 à 1967.
- Chevalier de la Légion d'Honneur

Liste des responsables de la publication des Annales de dermatologie

- 1928-1944 : Clément Simon, rédacteur en chef.
- 1944-1947 : Albert Touraine, secrétaire de la rédaction.
- 1948-1961 : Albert Touraine, rédacteur en chef.
- 1962-1976 : comité de rédaction : Robert Degos et Bernard Duperrat, secrétaires de la rédaction : Jean Civatte et René Touraine.
- 1977-1991 : Jean Civatte, rédacteur en chef.

Liste des présidents de la SFD de 1937 à 1978

- 1937-1938 : Albert Sézary
- 1938-1940 : Achille Civatte
- 1940-1942 : Albert Touraine
- 1945 : Clément Simon
- 1945-1946 : Pierre Fernet
- 1946-1947 : Charles Flandin
- 1947-1949 : Pierre Gastinel
- 1949-1951 : Arnault Tzanck
- 1951-1953 : Jean Gaté (1885-1972)
- 1953-1955 : Robert Rabut
- 1955 : Jules Watrin
- 1955-1957 : André Nanta
- 1957-1958 : Pierre Joulia
- 1958-1960 : Marc Bolgert
- 1960-1961 : Yves Bureau
- 1961-1962 : Georges Garnier
- 1962-1963 : Pierre de Graciansky
- 1963-1964 : Claude Huriez
- 1964-1965 : Bernard Duperrat
- 1965-1966 : Etienne Lortat-Jacob
- 1966-1967 : Pierre Rimbaud

- 1967-1968 : Henri Thiers
- 1968-1969 : Jean Hewitt
- 1969-1970 : Pierre Le Coulant
- 1970-1971 : Elie Hadida
- 1971-1972 : André Bazex
- 1972-1973 : Jean Civatte
- 1973-1974 : André Basset
- 1974-1975 : Walter Stewart
- 1975-1976 : Paul Laugier

Liste des secrétaires généraux de la SFD de 1935 à 1976

- 1935-1937 : Clément Simon
- 1937-1941 : Pierre Fernet
- 1944-1976 : Robert Degos

Bibliographie

- ¹ Degos R. Leçon inaugurale. Presse médicale 16.01.1952.
- ² Civatte J. Nécrologie de Robert Degos. Ann Med Interne, 1988;139:54-57.
- ³ Document manuscrit conservé à la bibliothèque de l'Académie de Médecine.
- ⁴ Tilles G, Janier M, Wallach D. 1801-2001 : deux siècles de dermatologie et de vénéréologie à l'Assistance Publique-hôpitaux de Paris. Ann Dermatol Venereol 2003;130:753-62.
- ⁵ Dossier Robert Degos, cote 774 FOSS 10, Archives de l'APHP.
- ⁶ Civatte J. Souvenirs de maîtres : le Pr Degos. Présentation de la Société Française d'Histoire de la Dermatologie au x Journées Dermatologiques de Paris le vendredi 9 décembre 1994.
- ⁷ Martin PR, Dictionnaires biographique des dermatologues et syphiligraphes français, Ed. du Martinet, 2è éd. 2003.
- ⁸ Degos R. Les érythrodermies primitives streptococciques de l'adulte, thèse pour le doctorat en médecine, 1933.
- ⁹ Saurat JH. In memoriam Robert Degos (1904-1987). Dermatologica 1987;175:265-6.
- ¹⁰ Simon C. En marge de la leçon inaugurale du professeur Robert Degos. Bull Med 1952;66:154-6.
- ¹¹ Gérard Tilles. Histoire des bibliothèques médicales et des musées des hôpitaux de l'assistance publique à Paris. L'exemple de l'hôpital Saint Louis. Thèse de doctorat ès lettres et sciences humaines soutenue en janvier 1995.
- ¹² Liliane Schnitzler, La dermatologie de Saint-Louis à nos jours, in *La dermatologie en France* sous la direction de Daniel Wallach et Gérard Tilles.
- ¹³ Procès-verbal du conseil de surveillance de l'Assistance Publique 1952, p342.
- ¹⁴ Procès verbal du conseil de surveillance de l'Assistance Publique, 1956, p756.
- ¹⁵ Tilles G. L'hôpital Saint-Louis de 1607 à 1945, in *La dermatologie en France* sous la direction de D Wallach et G Tilles, éd Privat.
- ¹⁶ Prix de revient et statistiques d'activité des établissements de l'Assistance Publique à Paris, Paris, G Courmontagne.
- ¹⁷ Tilles G, Janier M, Wallach D. 1801-2001 : deux siècles de dermatologie et de vénéréologie à l'Assistance Publique-Hôpitaux de Paris. Ann Dermatol Venereol 2003;130:753-62.
- ¹⁸ Tilles G, Wallach D. 22 juin 1889: Création de la Société Française de Dermatologie et de Syphiligraphie. Ann Dermatol Venereol 1989 ; 116 : 965-972.
- ¹⁹ Civatte J. La société française de dermatologie et de syphiligraphie in *La dermatologie en France* sous la direction de D Wallach et G Tilles, éd Privat.
- ²⁰ Civatte J. Les Annales de dermatologie et de syphiligraphie et le Bulletin de la Société Française de Dermatologie et de Syphiligraphie, in *La dermatologie en France* sous la direction de D Wallach et G Tilles, éd Privat.
- ²¹ Civatte J. Les journées dermatologiques de Paris, in *La dermatologie en France* sous la direction de D Wallach et G Tilles, éd Privat.
- ²² Carton FX, Vadot J. Le syndicat national français des dermatologistes et vénéréologistes, in *La dermatologie en France* sous la direction de D Wallach et G Tilles, éd Privat.
- ²³ Jablonska S, Degos R, Starzynski R, Civatte J, Lépinay B. Recurring sheet-form Spitz melanoma that appeared at 50 years of age. Bull Soc Fr Dermatol Syphiligr 1965;72:802-4.
- ²⁴ Xavier Sierra Valenti, Histoire des rapports entre la dermatologie française et espagnole. Nouv Dermatol 1998, 17:263-270.
- ²⁵ Janin-Mercier A, Pujade-Lauraine MD, Saurat JH, Puissant A. Histological and immunofluorescence study of forty two cases of Dühring-Brocq disease. Arch Anat Cytol Pathol 1979;27:72-7.
- ²⁶ De Graciansky P. Psoriasis and the psyche. Rev Prat 1978;28:1153-8.
- ²⁷ Procès verbal du Conseil de Surveillance du 11 avril 1957, p204.
- ²⁸ S. Mouchet et J.-F. Picard, 11 avril 2001. Entretien avec Philippe Even. picardp1.ivry.cnrs.fr/Even.html
- ²⁹ Degos R, Lortat-Jacob E, Maury P. Supériorité de la cure de 20 injections trihebdomadaires de bismuth sur les autres traitements en ce qui concerne la négativation sérologique des syphilis récentes. Bull Soc Fr Dermatol Syphiligr 1947;7:332.
- ³⁰ Degos R. Le traitement des aortites syphilitiques (intérêt des cures très prolongées de cyanure et de mercure). Gaz méd Paris 1948;1:343-6.
- ³¹ Les classifications des maladies de la peau : in William Dubreuilh (1857- 1935), ses contemporains et son héritage, Daniel Wallach, symposium satellite du 20è congrès mondial de dermatologie, 28-29 juin 2002.
- ³² Degos R, Dermatologie, Flammarion, Paris, 1953.
- ³³ Tilles G, Wallach D. Les doctrines en dermatologie, in *La dermatologie en France* sous la direction de D Wallach et G Tilles, éd Privat.
- ³⁴ Degos R, Delort J, Tricot R. Dermite papulo-squameuse et atrophiante. Bull Soc Fr Dermatol Syphiligr 1942;49:148-150.
- ³⁵ J Civatte, quelques aspects de la contribution de Robert Degos à la dermatologie, site internet de la SFHD www.bium.univ-paris5.fr/sfhd/ecrits/degos.htm.
- ³⁶ Tzanck A, Civatte A, Sidi E. Ulérythème porcelainé en goutte. Bull Soc Fr Dermatol Syphiligr 1948;55:10.
- ³⁷ Kohlmeier. Multiple hautnekrosen bei thromboangiitis obliterans. Arch Derm Syph 1941;181:783.
- ³⁸ Degos R. Papulose atrophiante maligne (syndrome cutané-intestinal mortel). Ann Dermatol Syphiligr 1952;79:410-417.
- ³⁹ Degos R, Delzant O, Morival H. Erythème desquamatif en plaques congénital et familial (Génodermatose nouvelle ?). Bull Soc Fr Dermatol Syphiligr 1947;54:442.
- ⁴⁰ Rajagopalan B, Pulimood S, George S, Jacob M. Erythrokeratoderma en cocardes. Clin Exp Dermatol. 1999;24:173-4.
- ⁴¹ Degos R, Ossipovski B. Dermatose pigmentaire réticulaire des plis. Ann Dermatol Syphiligr. 1954;81:147-151.
- ⁴² Smith EL, Dowling GB, Wilson-Jones E. Acquired axillary and inguinal pigmentation: an epidermal naevoid abnormality not to be confused with acanthosis nigricans. Br J Dermatol. 1971;85:295-6.
- ⁴³ Crovato F, Desirello G, Rebora A. Is Dowling-Degos disease the same disease as Kitamura's reticulate acropigmentation? Br J Dermatol. 1983;109:105-10.
- ⁴⁴ Bertz RC, Planko L, Eigelshoven S et al. Loss-of-Function Mutations in the Keratin 5 Gene Lead to Dowling-Degos Disease. Am J Hum Genet. 2006;78:510-9.

-
- ⁴⁵ Degos R, Touraine R. Incontinentia pigmenti avec état poïkilodermique. Bull Soc Fr Dermatol Syphiligr 1961;68:6-10.
- ⁴⁶ Burton JL, Degos-Touraine syndrome, in *Rook's textbook of dermatology*, Blackwell publishing edition, 1992, p1777.
- ⁴⁷ Degos R, Touraine R, Civatte J, Belaich S. Elastome en nappe du nez. Bull Soc Fr Dermatol Syphiligr 1966;73:123-4.
- ⁴⁸ Degos R, Civatte J, Belaich S. Elastome de la surface du nez. Arch Belg Dermatol Syphiligr 1970;26:247-54.
- ⁴⁹ Degos R, Touraine R, Belaich S, Revuz J. Pemphigus chez un patient traité par pénicillamine pour maladie de Wilson. Bull Soc Dermatol Syphiligr 1969;76:751-753.
- ⁵⁰ *Rook's textbook of dermatology*, 7è éd, chap 44.4.
- ⁵¹ Degos R, Delort J, Civatte J, Poiarès-Batista A. Tumeur épidermique d'aspect particulier : acanthome à cellules claires. Ann Dermatol Syphiligr 1962;89:361-371.
- ⁵² Ackerman AB, Civatte J. Correspondence (clear cell acanthoma). Dermatopathol Pract Concept 6:168-9;2000.
- ⁵³ Degos R, Ossipowski B. Le dermogramme (empreintes de tranches fraîches de biopsie cutanée). Bull Soc Fr Dermatol Syphiligr 1957;39:360-362.
- ⁵⁴ Galli Mainini C, Abinzano C. The dermogram; images of the skin surface on smoked paper. Sem Med. 1956;108 :223-9.
- ⁵⁵ Degos R, Civatte J, Escande JP, Jouffroy L. Ouranite glandulaire. Rôle des bonbons à la menthe. Bull Soc Fr Dermatol Syphiligr 1966;73:874-5
- ⁵⁶ Degos R, Gougerot. Psoriasisques améliorés par les applications externes de colorants. Bull Soc fr de dermat et syph 1936;43:625.
- ⁵⁷ Saurat JH. In memoriam Professor Robert Degos (1904-1987). Dermatologica 1987;175:265-6.

RESUME en français

Robert Degos, qui fut l'élève des éminents dermatologues Henri Gougerot, Gaston Milian et Albert Touraine, domina la dermatologie française pendant plus de trente ans. Entourés de collaborateurs cliniciens et anatomopathologistes talentueux, il fut chef de service à l'hôpital Saint-Louis de 1946 à 1976. Servi par un sens clinique et une rigueur exceptionnels, il est à l'origine de publications de premier ordre : citons la description de la papulose maligne atrophiante en 1942, la génodermatose en cocardes en 1947 et l'acanthome à cellules claires en 1962. S'appuyant sur la description précise de la lésion élémentaire comme pierre angulaire de son raisonnement diagnostique, Robert Degos perpétua une doctrine purement clinique faisant peu de place à la dermatologie d'investigation. Il est l'auteur d'un remarquable traité de Dermatologie, publié pour la première fois en 1951, et dont il écrivit des mises à jour annuelles jusqu'en 1981. Cet ouvrage servit de base d'enseignement à plusieurs générations de dermatologistes, en France et dans de nombreux autres pays.

TITRE en anglais

ROBERT DEGOS (1904-1987),
Life and Works

RESUME en anglais

Robert Degos, who was eminent French dermatologists Gougerot, Milian and Touraine's disciple, overcame french dermatology for more than thirty years. Surrounded by talented clinician and pathologist fellow workers, he led a dermatology ward in Saint-Louis Hospital in Paris from 1946 to 1976. Served by an exceptional clinical sense and a drastic harshness, he was behind several first order publications: let's quote the malignant atrophic papulosis in 1942 and the clear-cell acanthome in 1962. He wrote a remarkable textbook of dermatology, named Dermatologie, published for the first time in 1951, with several new updated editions until 1981. This textbook was used for teaching to several generations of dermatologists, in France and in many other countries.

DISCIPLINE-SPECIALITE DOCTORALE

Médecine

MOTS-CLES

Robert Degos, histoire de la dermatologie, doctrine willaniste

INTITULE ET ADRESSE DE L'UFR

Faculté de médecine PARIS V René Descartes
15, rue de l'Ecole de Médecine- 75006 PARIS